



Cirugía Española



www.elsevier.es/cirugia

P-384 - UN RETO DIAGNÓSTICO: EL MUCOCELE APENDICULAR

Antonaya Rubia, Eva; Alberca Páramo, Ana; Ruíz Marín, Carmen María; Cózar Ibáñez, Antonio

Hospital Universitario Ciudad de Jaén, Jaén.

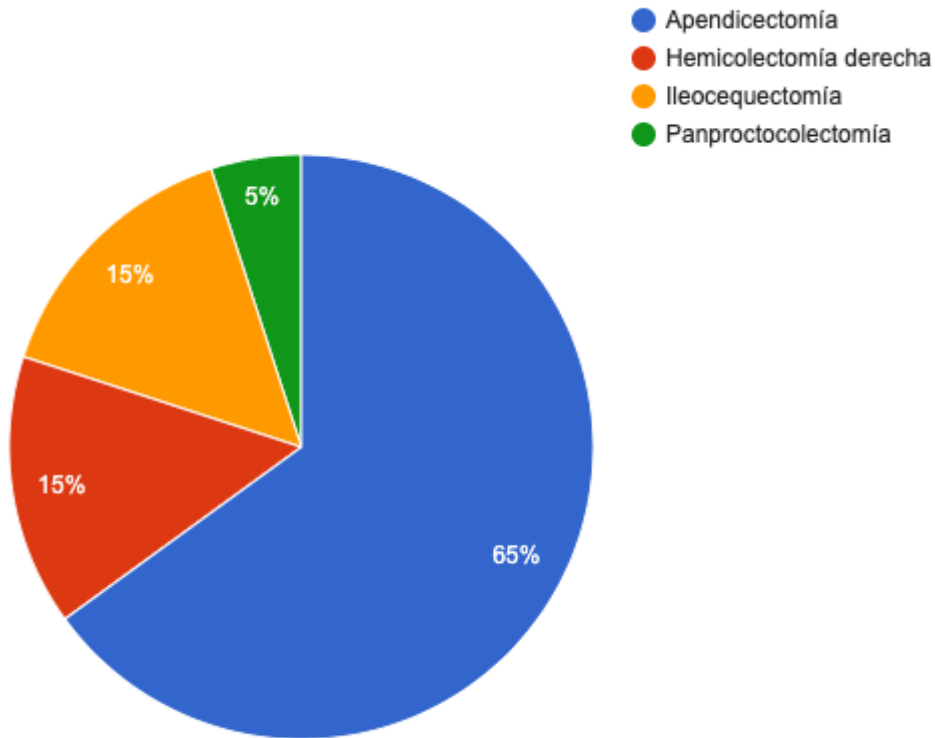
Resumen

Objetivos: La incidencia de los tumores apendiculares se estima en torno al 0,5-2% entre todos los tumores colorrectales, representando el mucocele un 8% de los mismos. Su definición engloba varias entidades: benignas (quiste de retención, hiperplasia mucosa, cistoadenoma mucinoso) y malignas (cistoadenocarcinoma). Su presentación clínica es variada y sin signos propios que orienten su diagnóstico, por ello, frecuentemente aparece como hallazgo inesperado durante la cirugía o como epifenómeno en el estudio anatomopatológico de la pieza.

Métodos: Se realiza revisión retrospectiva de los mucocelos apendiculares desde el 2000-2020 encontrados en la base de datos del Servicio de Anatomía Patológica.

Resultados: Se incluyeron 22 pacientes (54,5% mujeres, 45,4% hombres), con una edad media de 64,6 años. En ningún caso la sospecha de mucocele constituyó la indicación quirúrgica, encontrándolo casualmente en el estudio histológico en un 90,9%. El diagnóstico de sospecha más frecuente fue apendicitis aguda (31,81%). En el 95,4% de piezas analizadas los márgenes estaban libres aunque de estos, por la sospecha diagnóstica inicial, se realizaron 1 panproctocolectomía, 3 hemicolectomías derechas y 3 ileocequectomías. En un 13,66% de los casos (3 pacientes) el diagnóstico prequirúrgico fue de tumor mucinoso ovárico, presentando 2 de ellos pseudomixoma peritoneal en el momento de la intervención. En uno de estos 2 casos se realizó peritonectomía y HIPEC con mitomicina C. En cuanto a las complicaciones precoces, en un 18,18% objetivamos dehiscencia de anastomosis, evisceración o hemorragia que requirieron tratamiento quirúrgico urgente. La mortalidad fue del 4,54%. No se han registrado eventos a largo plazo en relación con el hallazgo de mucocele.

Mucocele como hallazgo casual en estudio histológico



Conclusiones: Aunque la mayoría de tumores mucinosos de origen apendicular presentan una anatomía patológica favorable, en un bajo porcentaje pueden tratarse de tumores agresivos con gran potencial de diseminación peritoneal y metastásica. Por ello, tanto el mucocele apendicular como las entidades que se engloban bajo esta denominación, son un diagnóstico a tener en cuenta en procesos en la fosa iliaca derecha.