



## P-394 - FÍSTULA DE PARED ABDOMINAL POR LITIASIS ABANDONADA TRAS COLECISTECTOMÍA LAPAROSCÓPICA: A PROPÓSITO DE UN CASO

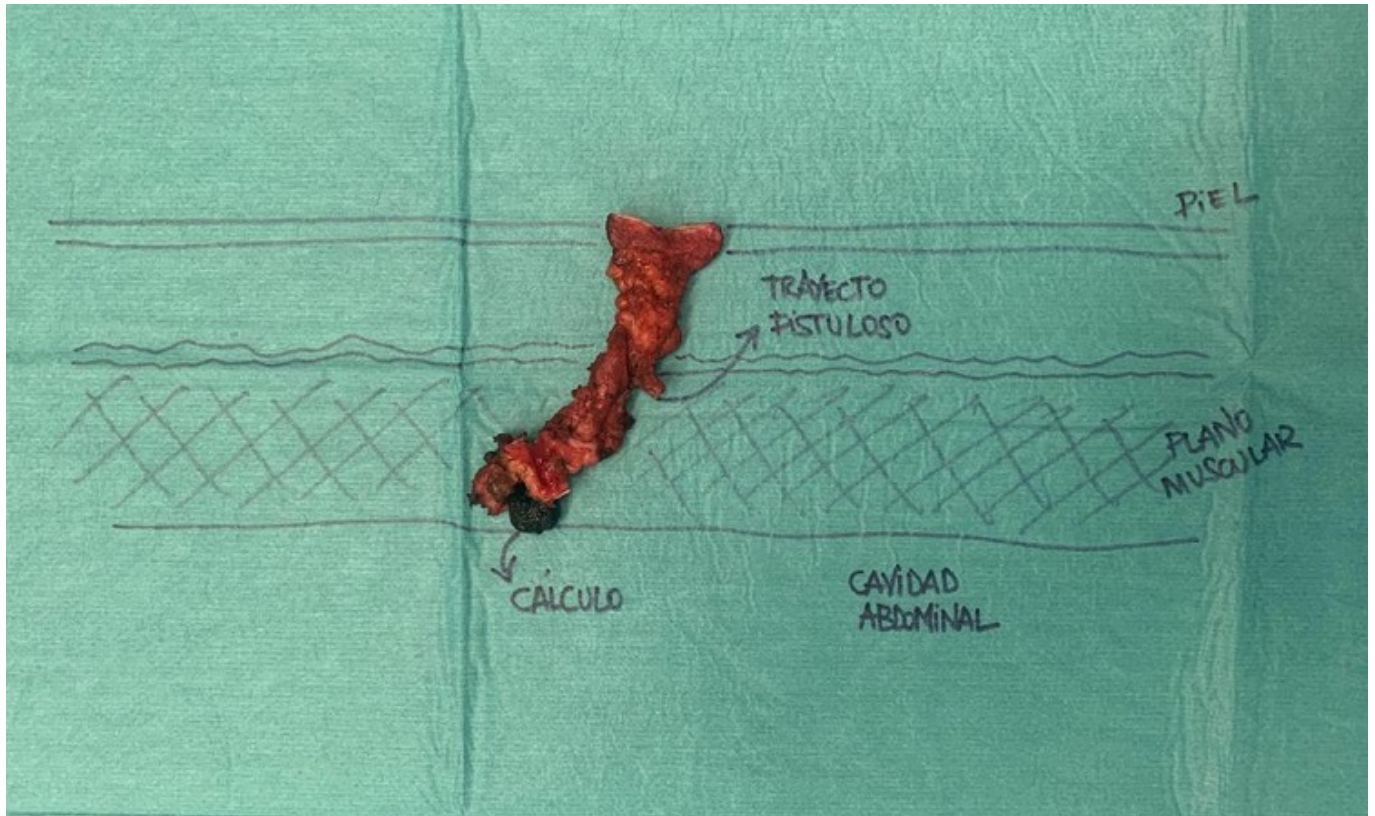
*Gil Cidoncha, Lucia; Rial Justo, Xiana; Martín Rodrigo, Pilar; Polaino Moreno, Verónica; Equisoain Azcona, Aritz; Iglesias García, Eva; Jiménez Cubedo, Elena; González González, Juan*

*Hospital Puerta de Hierro, Majadahonda.*

### Resumen

**Objetivos:** Presentar el caso clínico de un paciente con fístula de pared abdominal por litiasis abandonada tras colecistectomía laparoscópica y revisión bibliográfica.

**Caso clínico:** Paciente varón de 54 años con antecedentes personales de hipertensión arterial, dislipemia, cardiopatía isquémica y colecistectomía laparoscópica urgente por colecistitis aguda hace dos meses que acude a urgencias por fiebre de 37,9 °C, dolor en epigastrio y bultoma en cicatriz de trócar epigástrico. Se realiza analítica y TAC de abdomen evidenciándose un absceso de pared abdominal. Se realiza drenaje y el paciente es dado de alta con antibioterapia oral. En consultas de revisión sucesivas el paciente persiste con supuración por herida quirúrgica a pesar del drenaje, y en TAC ambulatorio se describe un trayecto fistuloso que atraviesa margen medial de recto anterior derecho hacia piel con imagen de calcificación, sugestivo de fístula abdominal por litiasis biliar abandonada en trayecto de trócar epigástrico. Se realiza intervención quirúrgica programada donde se visualiza trayecto fistuloso que atraviesa pared abdominal hasta llegar a peritoneo, con litiasis en su extremo interno a nivel de la hoja posterior del musculo recto abdominal derecho. Se extirpa todo el trayecto fistuloso incluyendo la litiasis. El paciente permanece ingresado con antibioterapia intravenosa y dada la buena evolución posoperatoria es dado de alta el segundo día posoperatorio. En el seguimiento posterior en consultas como complicación posoperatoria presenta dehiscencia de herida quirúrgica que evoluciona de manera satisfactoria en revisiones sucesivas, y en TAC abdominal de control no hay evidencia de colección ni litiasis preexistentes.



**Discusión:** Actualmente la colecistectomía laparoscópica es la técnica de elección para la colelitiasis sintomática y la colecistitis aguda. Sus ventajas frente al abordaje abierto están ampliamente descritas, sin embargo, hay complicaciones que son más frecuentes en el abordaje laparoscópico tales como el derrame accidental de bilis y de cálculos biliares. La apertura accidental de la vesícula biliar y el vertido de cálculos a la cavidad abdominal es un incidente intraoperatorio relativamente frecuente de la colecistectomía laparoscópica, pudiendo ocurrir durante la cirugía o en el momento de la extracción de la vesícula. Habitualmente los cálculos biliares abandonados cursan de forma indolente, pero pueden ocasionar complicaciones en forma de abscesos y fistulas de pared abdominal (como en el caso presentado) que pueden ocurrir hasta años después de la colecistectomía. En la mayoría de los casos no es suficiente con el drenaje externo de la colección y el tratamiento definitivo de las litiasis abandonadas es quirúrgico. Para evitar estas complicaciones es importante realizar una cuidadosa técnica quirúrgica intentando no abrir la pared vesicular durante el procedimiento y extraer la vesícula en bolsa sin forzar su extracción a través del puerto usado. Es recomendable que el cirujano deje reflejado en el protocolo quirúrgico si hay apertura vesicular o abandono de cálculos durante la colecistectomía laparoscópica para orientar el diagnóstico de una posible futura complicación.