



Cirugía Española



www.elsevier.es/cirugia

P-438 - HERNIACIÓN ABDOMINAL PRIMARIA DE QUISTE HEPÁTICO GIGANTE. A PROPÓSITO DE UN CASO

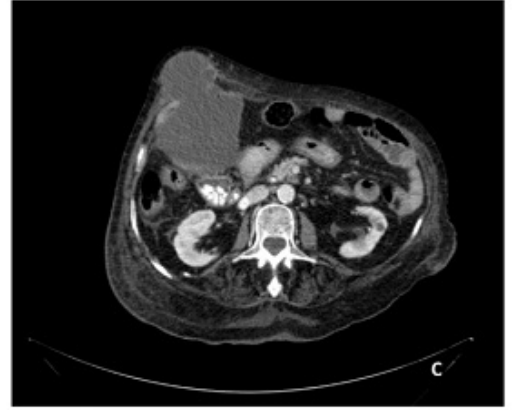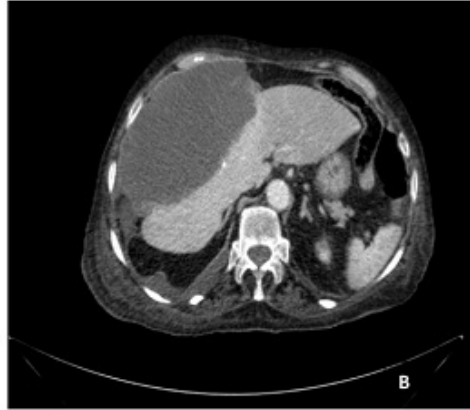
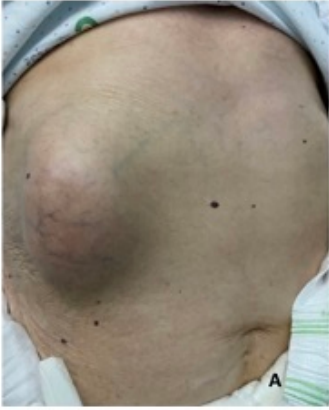
Conde Inarejos, Belén; Valero Liñán, Antonio Serafín; Sánchez Gallego, Alba; González Masiá, Jose Antonio; Miota de Llama, Jose Ignacio; Lisón Jiménez, Patricia; Aguado Rodríguez, Beatriz; Cámara Alcalá, Sonia

Hospital General Universitario de Albacete, Albacete.

Resumen

Introducción: Los quistes hepáticos simples son lesiones hepáticas benignas frecuentes. Por lo general, son asintomáticos y, a menudo, se detectan de forma incidental mediante procedimientos de imágenes abdominales. La hernia abdominal primaria de un quiste hepático es una forma muy inusual de presentación.

Caso clínico: Presentamos el caso de una mujer de 86 años, con AP de DM2, hipertensión arterial, insuficiencia cardíaca grave y FA anticoagulada con acenocumarol, que consultó por aparición de tumoración abdominal indolora, sin signos de infección, localizada en hipocondrio derecho de varios días de evolución, sin antecedentes de traumatismos ni cirugías previas. A la exploración, abdomen blando y depresible, tumoración de consistencia blanda, localizada en HD, sin dolor ni defensa a la palpación. La analítica urgente destacó leucocitosis 23.000 con neutrofilia 85%, actividad de protrombina 15% e INR 4,5. La tomografía computarizada (TC) de abdomen mostró una lesión quística perihepática anterior, de 15 × 15 × 8,5 cm, polilobulada y atravesando la pared abdominal anterolateral derecha, sin signos de complicaciones ni sangrado. Propusimos a la paciente intervención quirúrgica, fenestración quística más hernioplastia laparoscópica. La paciente y familiares, dada la edad y comorbilidad de la misma, rechazaron dicha intervención, por lo que fue dada de alta al 4º día de ingreso, con analítica normalizada y seguimiento ambulatorio. Los quistes hepáticos simples son un tipo común de enfermedad hepática benigna que se presenta en aproximadamente en 1 a 5% de la población general. Generalmente son asintomáticos. La mayor utilización de métodos de diagnóstico por imágenes, como la ecografía y la TC, ha permitido identificar un número cada vez mayor de quistes hepáticos en la población general. Aunque suelen ser asintomáticos, pueden producir síntomas, según su tamaño, ubicación anatómica o presencia de complicaciones. Más comúnmente, el agrandamiento del quiste puede inducir una sensación de cuerpo extraño, dolor epigástrico, náuseas, vómitos y/o hinchazón posprandial. La hernia abdominal primaria de un quiste hepático, como ocurrió en nuestra paciente, es una forma de presentación muy inusual. El tratamiento se vuelve necesario cuando los grandes quistes hepáticos causan síntomas y desarrollan complicaciones, como hemorragia, daño a los órganos adyacentes e infección. La eliminación de la pared del quiste, abierta o laparoscópica, es un tratamiento seguro y eficaz para los quistes hepáticos simples no parasitarios.



Discusión: La hernia abdominal primaria de un quiste hepático es una complicación muy rara, pero aumenta el riesgo de rotura y puede conducir a un abdomen agudo secundario. Se recomienda el tratamiento (fenestración) de los quistes hepáticos gigantes y, en nuestro caso, la reparación de la pared abdominal.