



Cirugía Española

www.elsevier.es/cirugia



P-444 - LEIOMIOMA DEL CANAL INGUINAL: HALLAZGO INFRECUENTE

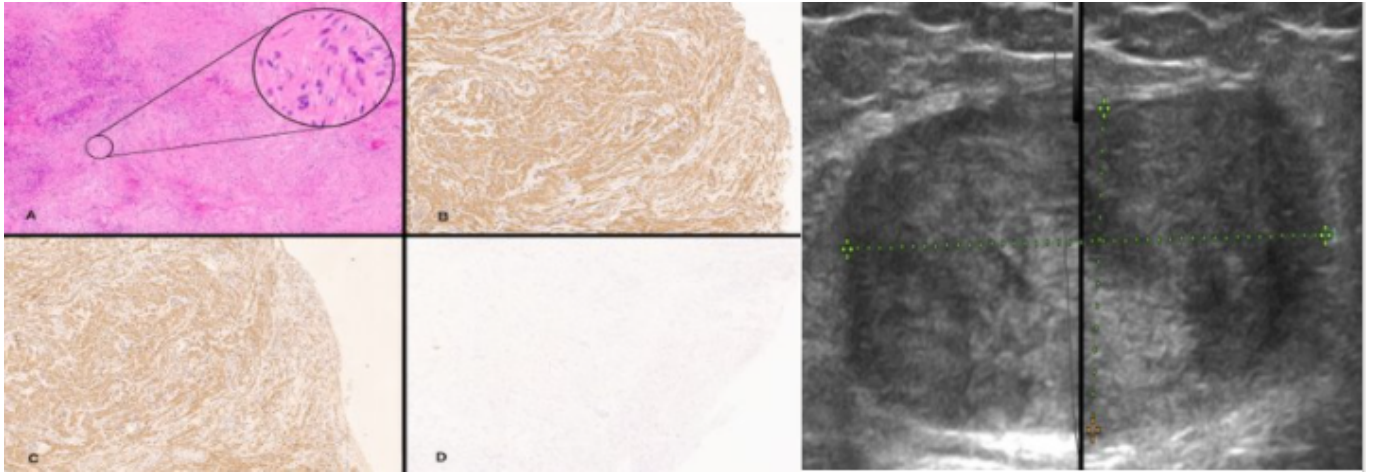
Estébanez Ferrero, Beatriz; Rodríguez Perdomo, Martín de Jesús; Cuello Entrena, Elisa; Vargas Fernández, Miguel; Gras Gómez, Cristina María; Teruel Lillo, Irene; López Saro, Sara María; Reina Duarte, Ángel

Hospital Torrecárdenas, Almería.

Resumen

Introducción: Los tumores de partes blandas son proliferaciones mesenquimales que nacen en tejidos extraesqueléticos no epiteliales, excepto vísceras, cubiertas encefálicas y sistema linforreticular. Estos tumores mesenquimales son un conjunto heterogéneo de neoplasias benignas y malignas, entre los que se encuentra el leiomioma. Los tumores del canal inguinal son relativamente raros y pueden simular una hernia inguinal, por lo que su descubrimiento suele ser casual en la intervención quirúrgica.

Caso clínico: Mujer de 49 años sin antecedentes de interés, que acude a consulta refiriendo molestias en región inguinal izquierda, en relación a tumoración palpable. A la exploración física destaca un nódulo en región inguinal izquierda, móvil y no adherido a planos profundos, que no protruye con maniobras de Valsalva ni en bipedestación. En la ecografía se describe una imagen nodular sólida en espacio inguinal izquierdo, de ecoestructura no homogénea, que mide 57 mm (CC) × 64 mm (RL) × 19,6 mm (AP) con centro hiperecogénico, compatible con conglomerado adenopático de probable origen neofornativo. En región inguinal derecha se evidencia pequeña hernia crural indirecta. Ante los hallazgos, se decide intervención quirúrgica, donde se pone de manifiesto una tumoración de aproximadamente 6 cm, de consistencia blanda, que se introduce a través del orificio crural. Se decide resección y colocación de un *plug* de polipropileno en orificio crural, fijándolo con puntos sueltos de Vicryl. La paciente presentó un posoperatorio favorable, recibiendo el alta hospitalaria al día siguiente. El estudio histopatológico, reveló cambios concordantes con Leiomioma. En las técnicas inmunohistoquímicas, resultó positivo a Actina músculo liso y Desmina y negativo a S100 y antígeno de membrana epitelial (EMA), con un ki67 positivo en el 1% de la celularidad proliferada y CD34 positivo en la vasculatura presente.



Discusión: El diagnóstico diferencial de masas inguinales en mujeres es amplio e incluye hernias inguinales y femorales, adenopatías, tumores de partes blandas (lipomas, leiomiomas y endometriosis), quistes de Bartholino y menos frecuentes lesiones vasculares y abscesos. Se debe realizar principalmente con las hernias inguinales teniendo en cuenta que ambas entidades pueden coexistir en un tercio de los pacientes. La ecografía es la técnica diagnóstica de elección y se recomienda su realización de forma rutinaria dado que es una técnica sencilla, accesible y de alto rendimiento diagnóstico. El diagnóstico definitivo se realiza durante la cirugía y se confirma con el examen anatomopatológico donde se pone de manifiesto la existencia de tejido peritoneal. En algunos casos se han descrito modificaciones del epitelio con presencia de endometriosis, angiomiofibroma e incluso de adenocarcinoma.