



Cirugía Española



www.elsevier.es/cirugia

P-445 - MANEJO CONSERVADOR DE HEMATOMA GIGANTE ESPONTÁNEO DE LA VAINA ANTERIOR DEL MÚSCULO RECTO ABDOMINAL DERECHO

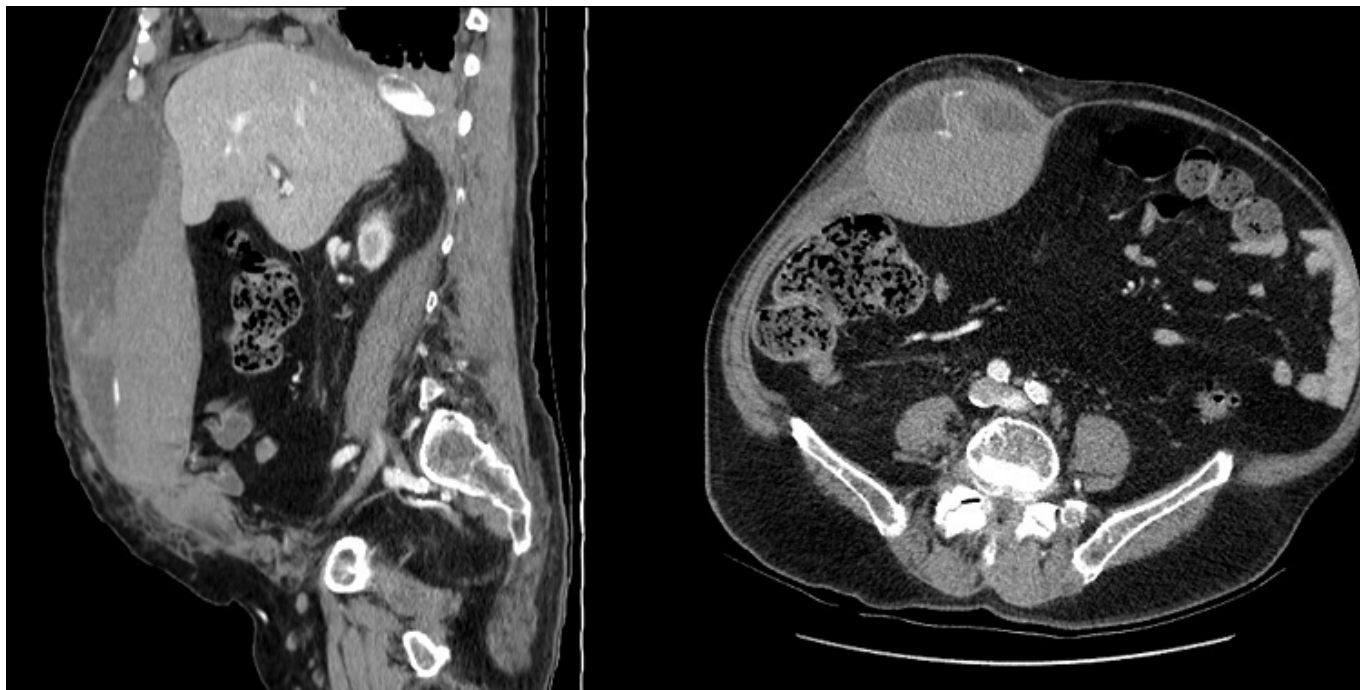
Moragues Casanova, María; Tárraga Soriano, Jorge; Tomé Jiménez, Miriam; Santofimia Chordá, Raquel; Ramón-Baviera Martínez, María; Báez de Burgos, Celia; Fabra Ramis, Ricardo; Zaragoza Fernández, Cristóbal

Consorcio Hospital General Universitario de Valencia, Valencia.

Resumen

Introducción: Los hematomas espontáneos de la pared abdominal son procesos infrecuentes que pueden resultar de difícil diagnóstico debido a que sus manifestaciones clínicas (dolor intenso con tumoración abdominal y signos de irritación peritoneal) obligan a realizar un diagnóstico diferencial con otras causas de abdomen agudo. El principal factor de riesgo es la toma de anticoagulantes de forma crónica a dosis elevadas y suelen estar desencadenados por la contracción vigorosa de la musculatura abdominal (tos, vómitos, estreñimiento). La localización más común es la vaina de los músculos rectos anteriores, por sangrado de la arteria epigástrica inferior. Para el diagnóstico es necesario el empleo de técnicas de imagen como la ecografía y la tomografía computarizada (TC) abdominal con contraste, que permite evidenciar la presencia de sangrado activo si existe. El manejo ha de hacerse de forma individualizada, siendo las opciones el tratamiento conservador, intervencionista o quirúrgico, aunque la mayoría de los casos pueden resolverse con tratamiento conservador.

Caso clínico: Varón de 78 años con carcinoma epidermoide pulmonar EIV, anticoagulado con heparina 8.000 UI/12h por tromboembolismo pulmonar (TEP), que acudió a urgencias por tumoración en hemiabdomen derecho, dolorosa, de aparición progresiva en las últimas 24h. En el TC abdominopélvico con contraste intravenoso se observaba un gran hematoma en la vaina del músculo recto anterior derecho que se extendía desde el reborde costal hasta la inserción púbica (9 × 14 × 30 cm) con extravasación de contraste intravenoso activo, sospechando sangrado de la arteria epigástrica derecha. En la analítica extraída en el servicio de urgencias se objetivó una hemoglobina de 5,7 mg/dl presentando, además, hipotensión mantenida, por lo que se contactó con Radiología Intervencionista realizándose embolización de arteria epigástrica derecha. El paciente pasó a sala de hospitalización, realizándose seguimiento estrecho con controles analíticos seriados, así como compresión sobre el hematoma con faja abdominal. Durante el ingreso el paciente requirió transfusión de cinco concentrados de hematíes. El paciente permaneció hemodinámicamente estable en todo momento y fue dado de alta a los 10 días tras mantener hemoglobinas de 9,5 mg/dl.



Discusión: Los hematomas espontáneos de la pared abdominal son entidades poco frecuentes. Sin embargo, es imprescindible el diagnóstico precoz ya que, aunque generalmente son leves y autolimitados, pueden llegar a presentar complicaciones graves que ponen en peligro la vida del paciente. Ante situaciones de inestabilidad hemodinámica con anemia progresiva que no se consigue resolver con medidas de compresión, es necesario controlar la hemorragia de forma urgente. La embolización de los vasos epigástricos por medio de radiología intervencionista ha demostrado ser una alternativa a la cirugía segura y eficaz, evitando laparotomías innecesarias y proporcionando un menor dolor y una recuperación más rápida a los pacientes. La embolización arterial debe suponer a día de hoy el segundo escalón terapéutico tras la compresión, reservando la cirugía para casos emergentes en los que la embolización no pueda llevarse a cabo o esta haya fracasado.