



Cirugía Española



www.elsevier.es/cirugia

O-365 - MASTECTOMÍA SUBCUTÁNEA, ONCOPLÁSTICA CON RECONSTRUCCIÓN PREPECTORAL INMEDIATA E INJERTO LIBRE DE CAP EN PACIENTE BRCA1

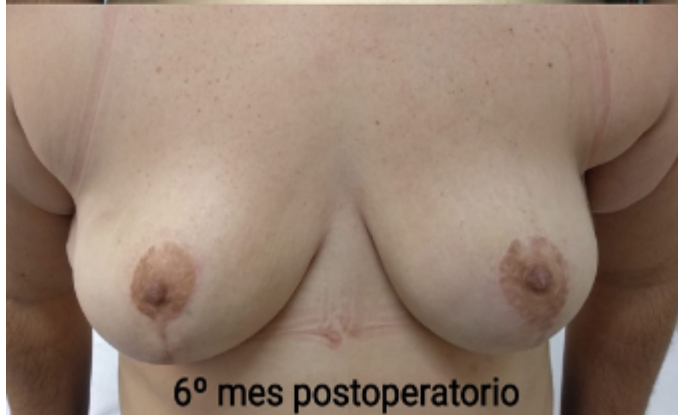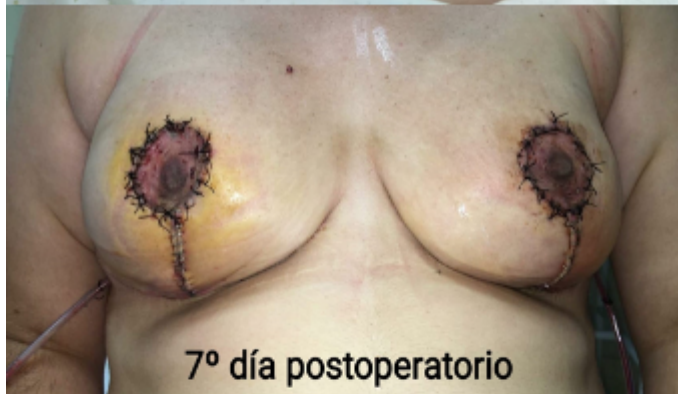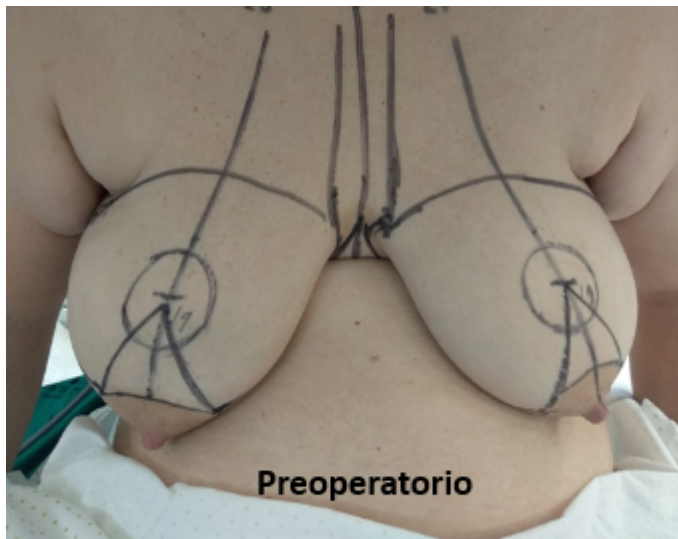
García-Redondo, Manuel; Pareja López, Ángel; Alarcón Ortega, Cristina; Rodríguez Alonso, Juan Manuel; Reina Duarte, Ángel José

Hospital Torrecárdenas, Almería.

Resumen

Introducción: La reconstrucción prepectoral inmediata supone una alternativa cada vez más extendida para las pacientes con mayor susceptibilidad genética para padecer un cáncer de mama. La técnica más utilizada para la mastectomía y reconstrucción prepectoral con malla acelular consiste en un abordaje mediante incisión lateral sin modificar las características del envoltorio cutáneo. Las pacientes con importante ptosis mamaria pueden suponer una limitación en la reconstrucción prepectoral debido a la proyección protésica en el nuevo centro mamario, que se encontrará en posición craneal al complejo areola-pezones. No existen casos documentados en la literatura científica disponible que describan reconstrucciones prepectorales inmediatas con injertos libres del complejo areola-pezones.

Caso clínico: Presentamos el caso clínico de una mujer de 34 años con importantes antecedentes familiares de cáncer de mama y diagnóstico de mutación en el gen BRCA 1. Solicitó realizar cirugía de reducción de riesgo. Se realizó una salpingooforectomía bilateral por parte del Servicio de Ginecología. Acudió a consulta de Patología Mamaria para planificación quirúrgica de una mastectomía bilateral profiláctica. En la exploración física, la paciente presentaba unas mamas planas con escaso volumen mamario y un IMC de 36. Se evidenció un exceso del polo superior, con el complejo areola-pezones (CAP) derecho situado a 28 cm de la horquilla esternal y el izquierdo a 27 cm. No se palparon lesiones a destacar. Se completó el estudio con una ecografía y mamografía bilateral, informada como BIRADS 1. Se plantea la posibilidad de realizar una reconstrucción retropectoral o prepectoral acompañado de un patrón oncoplastico para el remodelado de la cobertura cutánea. La técnica estandarizada para colocación de prótesis a nivel prepectoral en esta paciente ocasionaría una sobreexposición de los polos superiores, acentuando la ptosis y proyectando la unión de los cuadrantes superiores. Se plantea realizar una transposición del CAP a la zona de mayor proyección sin disminuir el envoltorio cutáneo de la mama para no afectar a su capacidad volumétrica. Realizamos una mastectomía subcutánea a través de un patrón de mamoplastia vertical de rama simple. Colocamos una prótesis prepectoral de 395 cc recubierta con malla acelular y el injerto libre del CAP en el lugar de máxima proyección protésica. La paciente fue dada de alta al día siguiente de la intervención con un drenaje retroprotésico que retiramos en el séptimo día posoperatorio. Al sexto mes posoperatorio finalizamos nuestro seguimiento ambulatorio. La paciente expresó un alto grado de satisfacción con los resultados obtenidos.



Discusión: Mostramos que es posible asociar el diseño de un patrón oncoplástico con injerto libre del complejo areola-pezón a una técnica de reconstrucción inmediata prepectoral con prótesis y malla acelular. La mamoplastia vertical de rama única es un patrón muy versátil que favorece el acceso al resto de cuadrantes. El desarrollo de matrices acelulares, mallas titanizadas e implantes de poliuretano, ha relanzado el abordaje prepectoral, siendo menos lesivo y mutilante que el retropectoral. Destacando la ausencia de deformidad animada, la disminución del dolor crónico en forma de contractura pectoral y una teórica disminución del tiempo quirúrgico.