



P-479 - CIRUGÍA ONCOPLÁSTICA APLICADA A TUMORES BENIGNOS GIGANTES DE LA MAMA

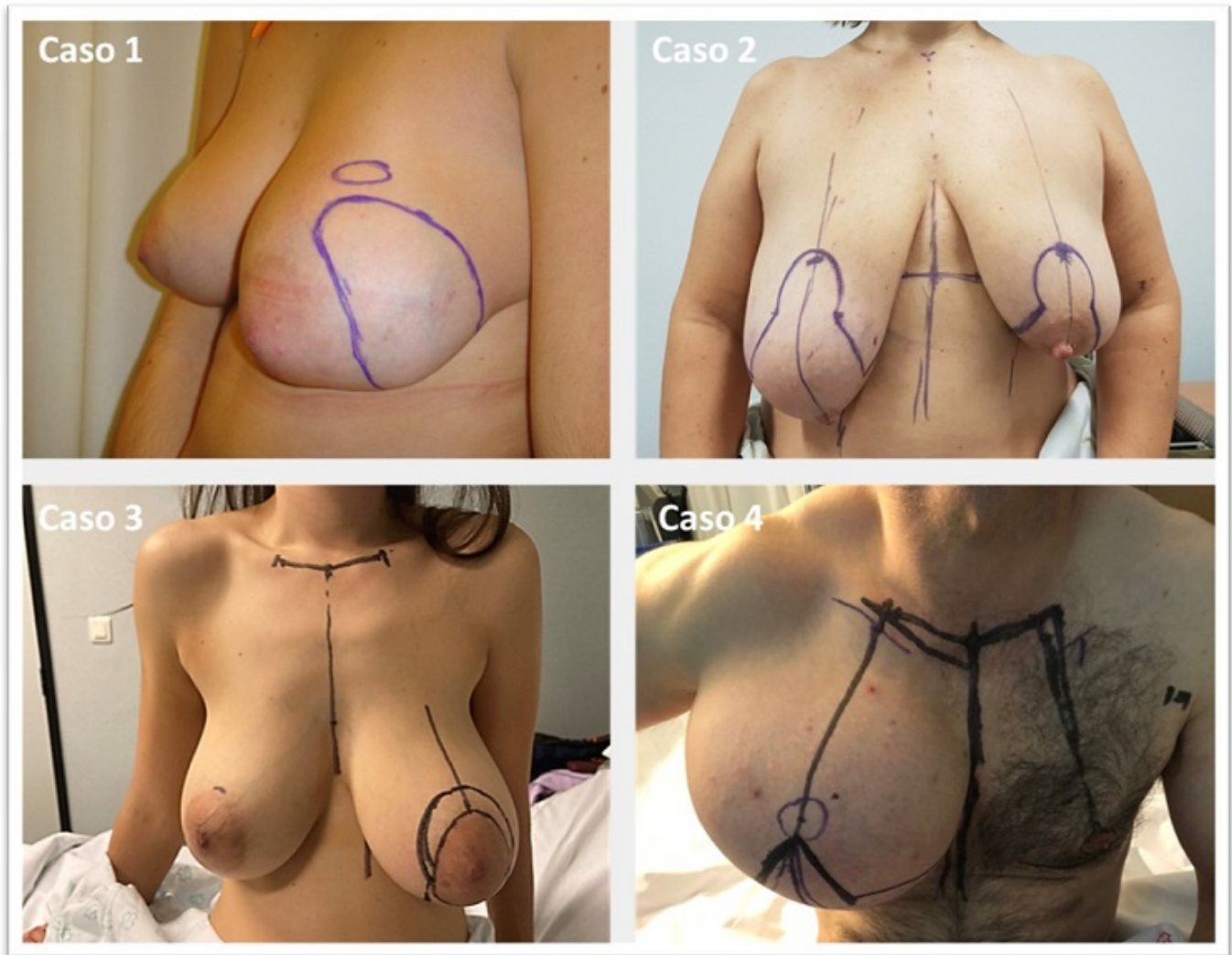
Calvache González, Ana; Vidal Herrador, Beatriz; González Vinagre, Salustiano; Abella Otero, Finta; Espiñeira Covelo, Paula; Fernández Fernández, Estefanía; Prada López, Borja Luis; Bustamante Montalvo, Manuel

Complejo Hospitalario Universitario Santiago de Compostela, Santiago de Compostela.

Resumen

Introducción: Se puede definir la cirugía oncoplástica como la aplicación de técnicas reparadoras de cirugía plástica a la cirugía oncológica de la mama. Aunque el objetivo primario es obtener márgenes adecuados en la resección del cáncer, se puede utilizar también en tumores benignos para conseguir el objetivo secundario: recuperar o mantener la conformación armónica de la mama y la simetría. Presentamos cuatro casos de grandes tumores benignos de mama tratados con cirugía oncoplástica. El objetivo es analizar la indicación de la técnica, las complicaciones y comprobar el resultado estético y la satisfacción de los pacientes.

Casos clínicos: Caso 1: Mujer de 21 años, diagnosticada de fibroadenoma juvenil de 7 cm en mama izquierda mediante ecografía, mamografía y biopsia con aguja gruesa (BAG). Rápido crecimiento en el último año provocando asimetría mamaria. No desea disminuir el tamaño de las mamas. Se planifica exéresis de la tumoración y relleno del defecto con colgajo autólogo de músculo dorsal ancho mediante cicatriz única subaxilar y apoyo endoscópico. Caso 2: mujer de 48 años que consulta por aumento de tamaño unilateral de mama derecha de un año de evolución. Mamografía, ecografía y resonancia: lesión superoexterna mal delimitada, de 6 cm por eco y 10 cm por resonancia, sin evidencia de infiltración neoplásica por BAG. Desea reducir el tamaño de la mama y simetrizar. Se planifica resección mediante plastia de reducción con pedículo superomedial y simetrización con la misma técnica. Caso 3: mujer de 45 años que consulta por asimetría mamaria. Mamografía y ecografía: efecto masa de 4 cm paraareolar izquierda de aspecto benigno. Solo desea simetrizar, sin operar mama contralateral. Se planifica resección y pexia mediante plastia vertical. Caso 4: varón de 45 años con masa en mama derecha desde los 33 y crecimiento progresivo en los últimos 5 años. TAC compatible con liposarcoma prepectoral de 19 cm. BAG: tumor lipomatoso sin atipia citológica. Se planifica mastectomía derecha con patrón de Wise y autoinjerto del complejo areola-pezones. Resultados: Caso 1: fibroadenoma de 10 cm y 213 g. Evolución: seroma prolongado en la espalda. Infección en sitio quirúrgico que precisó drenaje percutáneo. Satisfecha con el resultado. Caso 2: hamartoma de 14 cm y 352 g. Evolución: sin complicaciones inmediatas. Muy satisfecha con el resultado. Caso 3: Hamartoma de 14,5 cm y 451 g. Evolución: sin complicaciones. Asimetría mamaria residual. Satisfecha con el resultado. Caso 4: lipoma de células fusiformes de 21,5 cm y 1840 g. Evolución sin complicaciones. Muy satisfecho con el resultado.



Discusión: Confirmada la benignidad de la lesión, la indicación quirúrgica viene determinada por la inestabilidad en su crecimiento y por problemas estéticos como en los casos presentados. La cirugía convencional condicionaría importantes deformidades por su gran tamaño, lo que anularía el objetivo estético. La técnica oncoplástica elegida debe ajustarse al deseo de los pacientes, aunque se necesite trasposición de tejidos (caso 1), simetrización (caso 2), o injerto (caso 4) y aumente el riesgo de complicaciones. La información debe ser clara y realista para asumir los resultados y aumentar el grado de satisfacción (caso 3).