



P-041 - MASTECTOMÍA AHORRADORA DE PIEL Y PEZÓN Y RECONSTRUCCIÓN INMEDIATA CON PRÓTESIS Y MALLA PREPECTORAL EN PACIENTES CON CÁNCER DE MAMA

Moragues Casanova, María; Hernández Ramos, Xaviara; Tárraga Soriano, Jorge; Tomé Jiménez, Miriam; Bistoni, Giovanni; García-Vilanova Comes, Andrés; Zaragoza Fernández, Cristóbal

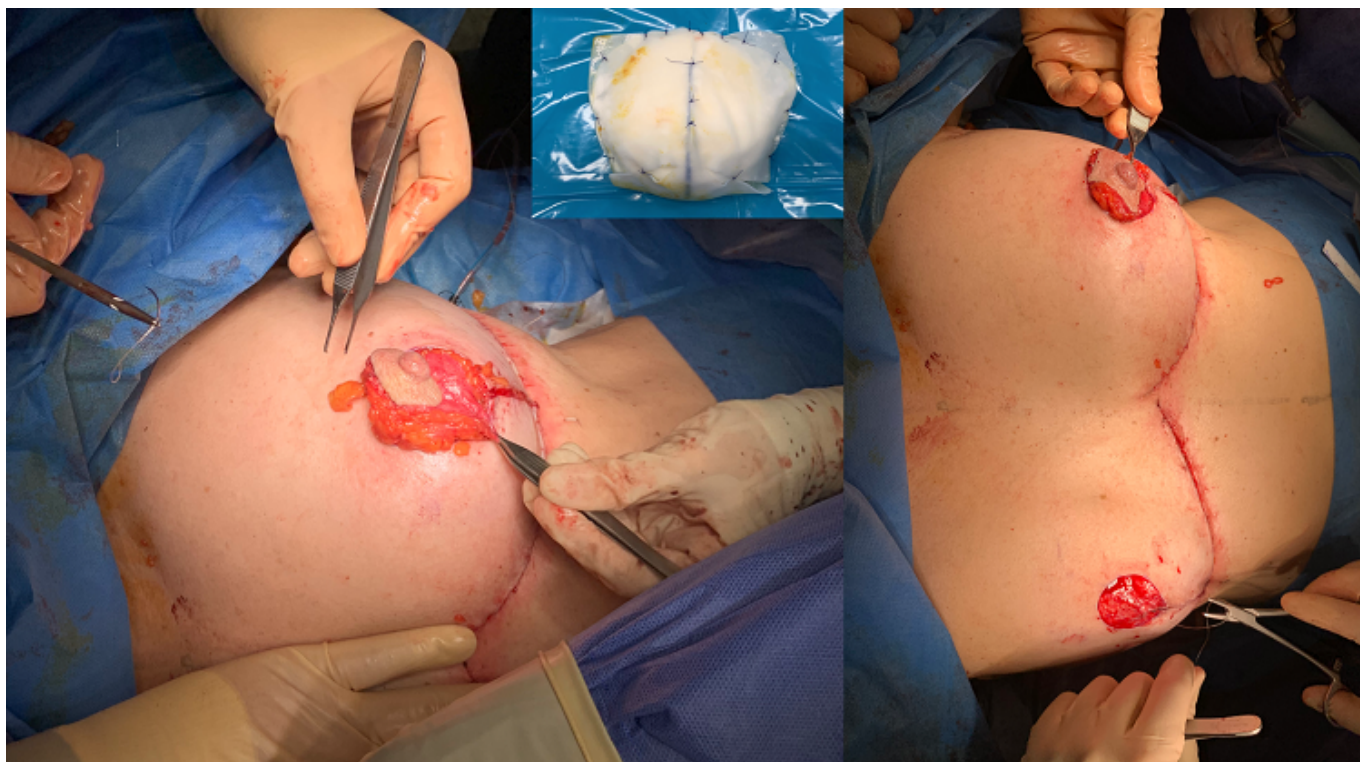
Consorcio Hospital General Universitario de Valencia, Valencia.

Resumen

Introducción: La cirugía es uno de los pilares fundamentales del tratamiento del cáncer de mama, habiendo evolucionado con los años a estrategias menos agresivas y desfigurantes. Diversas técnicas como la mastectomía ahorradora de piel o de piel y pezón permiten conservar el envoltorio cutáneo, minimizando el impacto emocional de las pacientes y evitando la necesidad de reintervenciones para reconstrucción. El empleo de prótesis anatómicas asociado a mallas biológicas colocadas en plano prepectoral, permiten cubrir totalmente el implante y reforzarlo, evitando el uso de músculo y proporcionando un resultado más natural y un posoperatorio menos doloroso a las pacientes que podría contribuir a la disminución de la estancia hospitalaria.

Métodos: Presentamos una serie de casos, de un total de 9 pacientes intervenidas de cáncer de mama con técnica de mastectomía ahorradora de piel \pm pezón y reconstrucción inmediata, colocando una malla biológica (Braxon o Galaflex) asociada a prótesis B-lite ultraligera prepectoral, independientemente del tipo de neoplasia y de la realización de vaciamiento axilar radical o biopsia selectiva de ganglio centinela (BSGC). Se realizó una mastectomía con patrón de reducción y cicatriz T invertida, empleando un colgajo dérmico-adiposo para proporcionar vascularización al pezón y protección a la prótesis. Todas las pacientes recibieron seguimiento posoperatorio en consultas externas de cirugía plástica y cirugía general con evaluación de la aparición de complicaciones (hemorragia, infección, seroma, necrosis cutánea, úlcera por decúbito y alteraciones estéticas) y dolor posoperatorio.

Resultados: La media de edad fue de 54 años. El tiempo quirúrgico máximo fue de 3 horas, siendo la media 2,22 horas. En el 44,4% de pacientes se usó malla Braxon y en el 55,6% malla Galaflex. En la mayoría de pacientes (55,6%) se realizó vaciamiento axilar. En cuanto a factores de riesgo, solo 2 padecían hipertensión, una diabetes y una era fumadora. El 55,6% de las pacientes padecían sobrepeso y el 55,6% del total habían recibido quimioterapia adyuvante. Todas las pacientes estuvieron ingresadas menos de 24 horas, siendo dadas de alta la mañana después de la intervención. Del total de pacientes, en cuatro se produjeron complicaciones menores: dos de ellas presentaron seroma de la herida, una un nódulo de necrosis grasa en una de las mamas y otra "rippling" cutáneo. Ninguna de las pacientes refirió dolor posoperatorio superior a 2 en la escala de EVA.



Conclusiones: La cirugía conservadora para el tratamiento de cáncer de mama está cada vez más desarrollada. La mastectomía ahorradora de piel \pm pezón y reconstrucción inmediata con malla y prótesis prepectoral es una técnica en auge con ventajas evidentes como el menor dolor post operatorio que se traduce en una menor estancia hospitalaria, así como complicaciones leves asumibles. Esta técnica evita el empleo de un músculo potente que utilizamos diariamente, así como las complicaciones derivadas. Consideramos de interés la realización de estudios prospectivos a largo plazo comparando dicha técnica con aquellas más tradicionales para llegar a obtener resultados estadísticamente significativos que puedan llegar a cambiar la elección actual de la técnica de preferencia.