



P-535 - ABSCESO INGUINAL SECUNDARIO A DIVERTICULITIS AGUDA COMPLICADA

Pérez Reyes, María¹; Titos García, Alberto¹; Romacho López, Laura¹; Cabrera Serna, Isaac¹; Neuhaus Nevado, Mariana¹; Santoyo Santoyo, Julio²

¹Hospital Regional Universitario de Málaga, Málaga; ²Hospital Regional Universitario Carlos Haya, Málaga.

Resumen

Introducción: La diverticulosis es la enfermedad digestiva que más ha aumentado su prevalencia en países industrializados en las últimas dos décadas. El 20% de los pacientes con diverticulosis desarrollarán a lo largo de su vida al menos un episodio de diverticulitis aguda, de los cuales el 15-20% corresponderá a un episodio complicado.

Caso clínico: Presentamos un paciente varón de 66 años fumador de tabaco y hachís, con antecedentes de EPOC, TBC pulmonar. Acude a urgencia por cuadro de dolor abdominal en fosa iliaca izquierda de dos meses de evolución asociado a tumoración inguinal izquierda de un mes de evolución y desde hace una semana aumento de tamaño de dicha tumoración, con dolor e inflamación. En la exploración física presentaba dolor en fosa iliaca izquierda y tumoración en región inguinal izquierda con celulitis, fluctuante a la palpación. En la analítica destacaba elevación de reactantes de fase aguda (14.000 leucocitos/mm³ y PCR 180 mg/dL). Se realizó un TAC abdominal (fig. a, b) que describía una colección de 13 × 11,4 × 7 cm que afectaba al psoas ilíaco izquierdo, se extendía a la musculatura y al tejido celular de la región inguinal izquierda secundario a un trayecto fistuloso de un divertículo en colon sigmoide con engrosamiento parietal. Se realizó un drenaje del absceso bajo anestesia local, obteniendo inicialmente débito purulento y posteriormente fecal. Se envió a cultivo y se inició tratamiento antibiótico de forma empírica con piperacilina/tazobactam. Posteriormente se ajustó el tratamiento guiado por el antibiograma del cultivo. A la semana se realizó un TAC abdominal de control objetivando marcada disminución del tamaño del absceso y persistencia del trayecto fistuloso, por lo que se decidió intervención quirúrgica. El abordaje fue laparoscópico, los hallazgos fueron diverticulitis aguda de sigma con fibrosis retroperitoneal en zona de vasos ilíacos izquierdos y uréter izquierdo. Se procedió a sigmoidectomía con anastomosis colorrectal. El posoperatorio fue favorable, siendo dado de alta al 6 día tras la intervención quirúrgica sin complicaciones. La anatomía patológica describió enfermedad diverticular complicada.

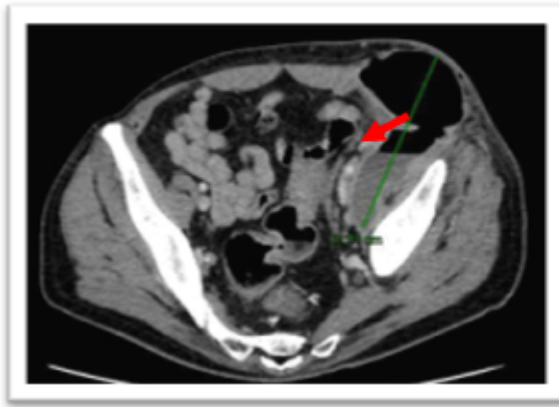


Fig. 1a TAC ABD

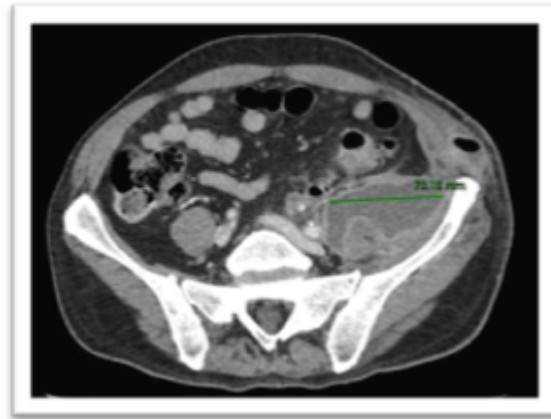

Fig. 1b TAC ABD

Fig. 1a y 1b TAC abdomen: Colección de 13 cm de diámetro craneocaudal, 11,4 cm de diámetro AP y 7 cm de diámetro transversal con nivel hidroaéreo compatible con absceso que afecta al psoas ilíaco izquierdo y se extiende a la musculatura y al tejido celular de la región inguinal izquierda. (línea verde) Engrosamiento parietal de colon sigmoide, con divertículos, apreciándose un trayecto fistuloso (flecha roja) desde uno de ellos hacia el absceso.

Discusión: La clasificación de la WSES divide la diverticulitis aguda en no complicada y complicada. Dentro de la complicada clasifica en 4 grados: burbujas de aire o pequeña cantidad de líquido pericólico, absceso mayor o menor a 4 cm, gas a distancia, líquido difuso sin neumoperitoneo a distancia y líquido difuso con neumoperitoneo a distancia. En pacientes con grandes abscesos (> 4 cm) se recomienda drenaje percutáneo combinado con tratamiento antibiótico. Si no es factible el drenaje percutáneo o no está disponible se sugiere tratar inicialmente con tratamiento antibiótico solo si las condiciones clínicas lo permiten. La intervención quirúrgica es una alternativa. En nuestro caso, dada la accesibilidad del absceso por su exteriorización a piel se decidió drenaje bajo anestesia local y tratamiento antibiótico. Una vez mejorado el proceso infeccioso se decidió intervención quirúrgica diferida debido a la presencia del trayecto fistuloso en el sigma. Este manejo permitió, por un lado, realizar un abordaje por vía mínimamente invasivo y por otro, una anastomosis primaria incluso sin necesidad de estoma de protección.