



P-542 - ANISAKIASIS COMO CAUSA DE OBSTRUCCIÓN INTESTINAL

Pérez Reyes, María¹; Montiel Casado, María Custodia¹; Mirón Fernández, Irene¹; González Poveda, Iván²; Botello García, Francisco¹; Santoyo Santoyo, Julio²

¹Hospital Regional Universitario de Málaga, Málaga; ²Hospital Regional Universitario Carlos Haya, Málaga.

Resumen

Introducción: La obstrucción intestinal consiste en la detención completa del contenido intestinal en algún punto a lo largo del tubo digestivo. Constituye una de las situaciones más frecuentes en la patología quirúrgica. Una de las causas puede ser la ingestión de anisakis.

Caso clínico: Presentamos un varón de 54 años con antecedentes de hipertensión arterial, dislipemia y diabetes mellitus, sin intervenciones quirúrgicas. Acude a urgencias por dolor abdominal de 24 horas de evolución, asociado a náuseas, vómitos y distensión abdominal. Última deposición hacía 48 horas. En la exploración física presentaba el abdomen distendido, timpánico, doloroso de manera difusa y con ruidos hidroaéreos metálicos. En la analítica destacaba elevación de PCR (163 mg/L). Se realizó un TAC abdominal (fig. a) que mostraba dilatación en rango obstructivo de asas de intestino delgado, con cambio de calibre en yeyuno con colapso de asas de íleon y moderada cantidad de líquido libre. Ante el cuadro de oclusión intestinal en paciente con abdomen virgen, se decidió intervención quirúrgica urgente. Se realizó laparotomía. Los hallazgos fueron dilatación de intestino delgado desde el ángulo de Treitz hasta yeyuno, donde presentaba un cambio de calibre brusco con un segmento de 2 cm de intestino delgado engrosado, y, proximal al mismo, presencia de contenido intestinal fecalizado. Se decidió realizar resección intestinal con anastomosis. La evolución fue favorable, como incidencias presentó íleo posoperatorio que se resolvió de forma conservadora, siendo dado de alta al décimo día posoperatorio. La anatomía patológica (fig. b) mostró una parasitosis por anisakis con una reacción fibroinflamatoria asociada en la pared intestinal que producía un estrechamiento de la luz intestinal. Se completó el estudio con serología positiva para anisakis. Posteriormente fue valorado en consulta de cirugía digestiva y enfermedades infecciosas objetivando buena evolución clínica.

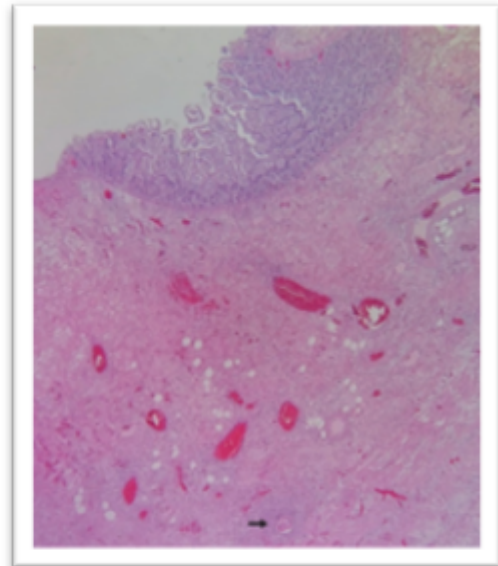
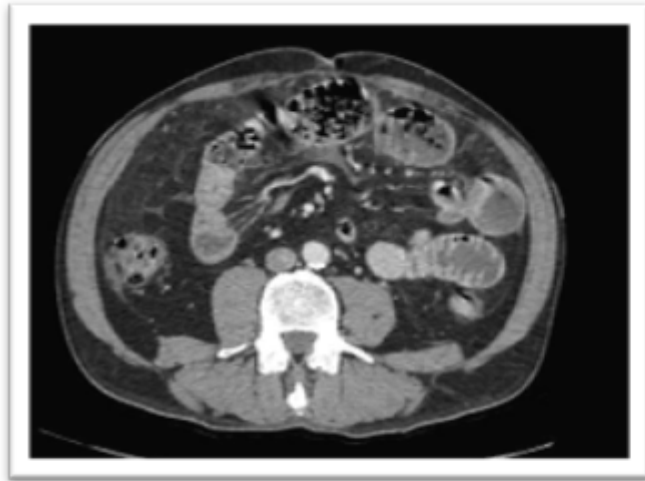

Fig. 1a TAC abdomen: Dilatación asas de delgado en rango obstructivo con cambio de calibre en yeyuno. Pared de yeyuno engrosada, con intestino delgado proximal fecalizado.

Fig. 1b Anatomía Patológica: Pared intestinal con reacción fibroinflamatoria transmural, congestión vascular y presencia de estructura parasitaria (flecha) a nivel submucoso profundo.

Discusión: La anisakiasis es una zoonosis causada por nematodos de la familia *Anisakidae*. Es una enfermedad cada vez más frecuente en España. El hombre adquiere la enfermedad cuando se convierte en huésped inesperado dentro del ciclo vital del parásito. La afección humana se adquiere por la ingestión de pescado crudo o poco cocinado parasitado por larvas del nematodo. La afectación intestinal se produce cuando las larvas penetran hasta la submucosa, constituyendo las formas invasivas. Cursan habitualmente de forma crónica. Presentan engrosamiento y edema en la pared intestinal. Los síntomas suelen aparecer al séptimo día, con cuadro de abdomen agudo, obstrucción intestinal como nuestro paciente, ascitis hemorrágica por serositis o síndrome malabsortivo. Debe realizarse diagnóstico diferencial con la ileítis de Crohn y neoplasias intestinales. El diagnóstico se confirma identificando las larvas en el vómito, heces, por endoscopia o estudio histológico de la pieza. La respuesta inmunológica se detecta en pruebas cutáneas o determinando IgE en suero. El *gold* estándar es la prueba de provocación con larvas no viables. El mejor tratamiento son las medidas profilácticas y en caso de afectación intestinal puede ser necesaria la resección intestinal. Es importante un mayor conocimiento de esta parasitación que permita mejor detección de casos y distinguir las distintas formas clínicas para realizar las recomendaciones dietéticas adecuadas que son la base del tratamiento.