




Cirugía Española



www.elsevier.es/cirugia

P-586 - HERNIA DE AMYAND. UN HALLAZGO INFRECUENTE EN LA APENDICITIS

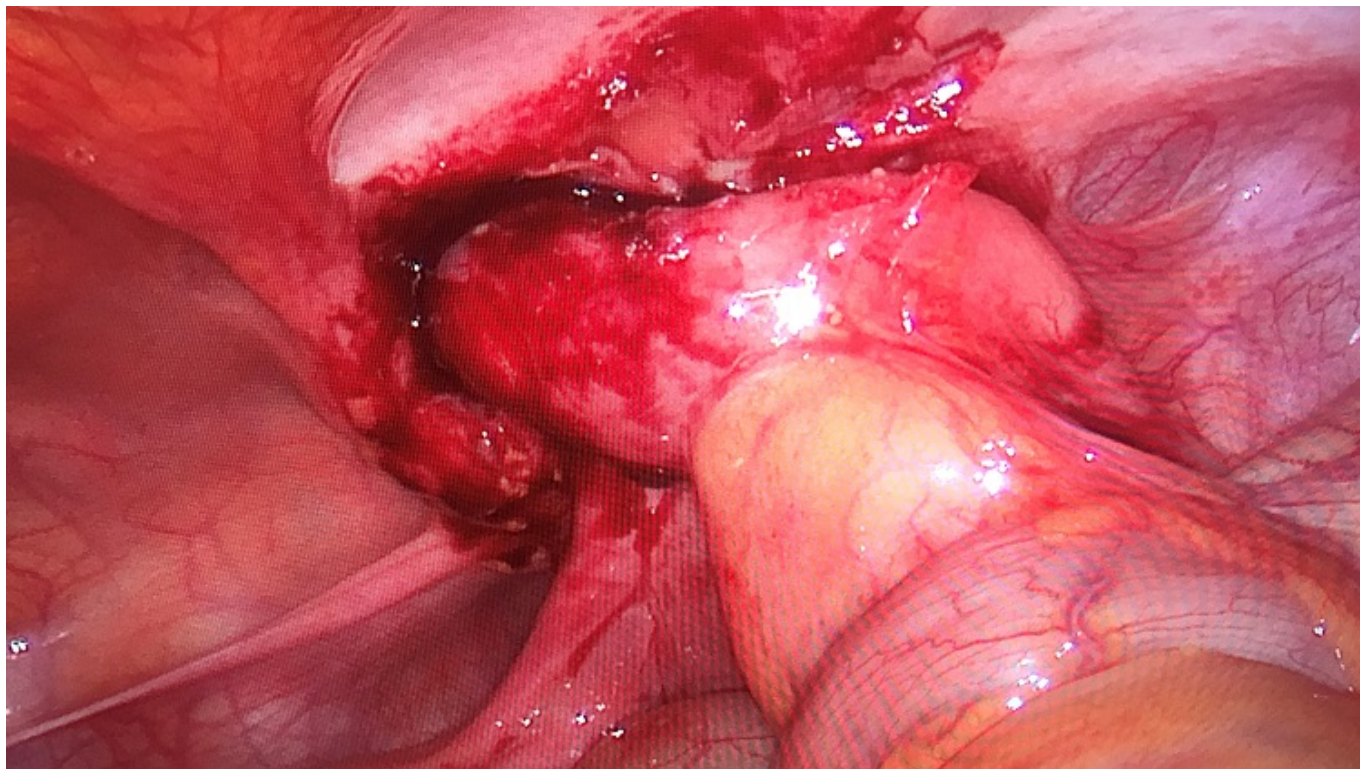
Gutiérrez Andreu, Marta; Yuste García, Pedro; Moreno Bargeiras, Alejandro; Bernal Tirapo, Julia; Pastor Altaba, Daniel; Ferrero Herrero, Eduardo

Hospital 12 de Octubre, Madrid.

Resumen

Introducción: La hernia de Amyand constituye un infrecuente tipo de hernia inguinal en cuyo saco se encuentra el apéndice cecal. La incidencia de hernias inguinales conteniendo el apéndice vermiforme es del 0,28-1%. Todavía es más infrecuente la presencia de apendicitis en el interior de una hernia inguinal, con una incidencia del 0,07-0,13%. Por ello los casos descritos en la literatura son muy escasos.

Caso clínico: Presentamos el caso de una mujer de 28 años sin antecedentes personales de interés que acude a urgencias por dolor abdominal en fosa iliaca derecha de 4 días de evolución sin fiebre. A la exploración el abdomen es blando y depresible, no peritonítico, doloroso a la palpación profunda en la fosa iliaca derecha. Presenta signo de Blumberg dudoso y signo de Rovsing negativo. En la analítica solo destaca una PCR de 10,13 mg/dl, siendo el resto normal. Se realiza una ecografía abdominal siendo informada como apéndice cecal engrosado de 12 mm, sugestivo de apendicitis aguda. Ante el diagnóstico de apendicitis aguda se decide apendicectomía laparoscópica. Durante la intervención se objetiva un apéndice inflamado en el orificio inguinal interno derecho. Se realiza una apendicectomía reglada, dejando la reparación herniaria para un segundo tiempo. El informe de anatomía patológica describe la pieza como apendicitis aguda flemonosa.



Discusión: La forma de presentación más frecuente de la hernia de Aymand es como una hernia inguinal incarcerada y su diagnóstico se realiza durante la cirugía. En nuestro caso no se objetivó hernia alguna durante la exploración en la urgencia, siendo el diagnóstico clínico y ecográfico de apendicitis la indicación quirúrgica y no una hernia complicada como en la mayoría de los casos descritos.