



# Cirugía Española

[www.elsevier.es/cirugia](http://www.elsevier.es/cirugia)



## P-591 - ÍLEO BILIAR EN PACIENTE COLECISTECTOMIZADA

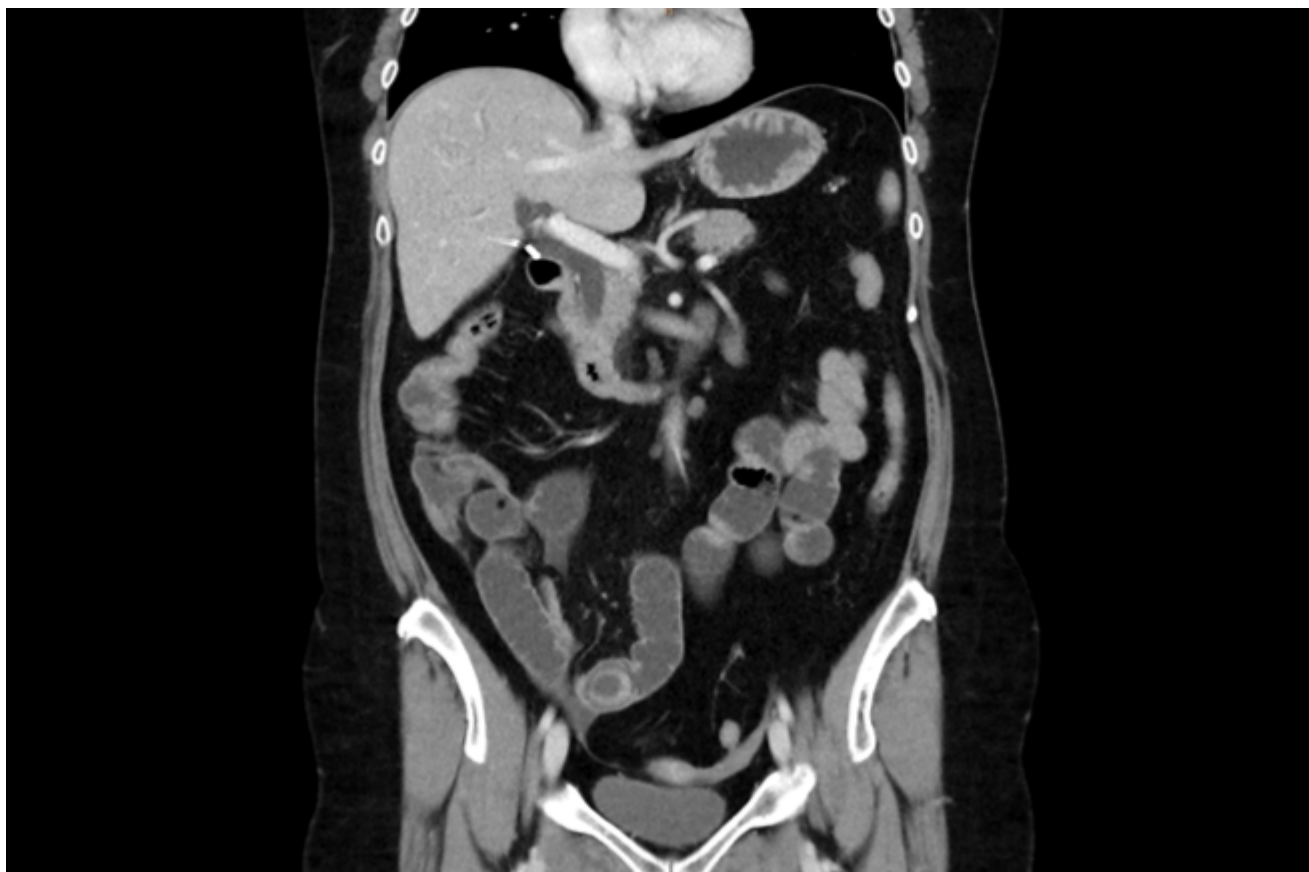
*Bolinaga del Pecho, Irene; Pereda Bajo, Deiane; Loidi Lázaro-Carrasco, Oihan; Mozo Segurado, Maialen; Ruiz Álvarez, Paloma; Fernández Rodríguez, María; Gonzalo González, Rubén; Gutiérrez Cabezas, José Manuel*

*Hospital Comarcal Sierrallana, Torrelavega.*

### Resumen

**Introducción:** El íleo biliar es una patología que ocurre en el 0,3-0,5% de pacientes con colelitiasis. Se trata de una obstrucción mecánica secundaria al impacto de una o más colelitiasis en el tracto digestivo, en la mayoría de los casos secundarios a una fístula colecistoduodenal. A continuación se presenta un caso que resulta interesante por tratarse de un íleo biliar en una paciente colecistectomizada.

**Caso clínico:** Mujer de 58 años con antecedente de colecistectomía laparoscópica 9 meses antes, por cólicos biliares de repetición, sin otros antecedentes de interés. Acude a urgencias por dolor abdominal de 24 horas de evolución, localizado en hipogastrio y fosa ilíaca derecha, asociado a vómitos biliosos abundantes. La paciente refiere haber realizado deposición por última vez el día anterior. Sin otras manifestaciones. A la exploración el abdomen es blando y depresible, doloroso a la palpación profunda en fosa ilíaca derecha con defensa a dicho nivel. En la analítica destaca leucocitosis de 13.500 con desviación izquierda, resto sin alteraciones. Se solicita una ecografía abdominal, que se completa con TAC con contraste intravenoso, donde se describe una zona de transición en asa de íleon distal en FID con imagen anular concéntrica sugestiva de invaginación intestinal. Ante la sospecha de obstrucción secundaria a invaginación intestinal se decide intervención quirúrgica urgente. Se realiza laparotomía media infraumbilical donde se observa distensión de asas de intestino delgado y a 25 cm de la válvula ileocecal se aprecia un cuerpo extraño de 2 × 2 cm de consistencia dura intraluminal sin apreciar invaginación en ese momento. Se realiza enterotomía para su extracción y posterior enterorrafia. Al explorar el resto de la cavidad abdominal se objetiva un asa de intestino delgado firmemente adherida a la pared abdominal periumbilical y se observa lo que parece un granuloma fistulizado al asa de intestino delgado, se reseca dicho segmento de asa con el granuloma y se realiza anastomosis L-L. Posteriormente la anatomía patológica confirma que el cuerpo extraño extraído se trata de una litiasis biliar y que el asa reseca presenta un orificio fistuloso comunicante con el granuloma. Revisando la historia de la paciente se descubre que en la ecografía pre-colecistectomía se describían múltiples litiasis en el interior de la vesícula, sin embargo, en la anatomía patológica de la colecistectomía se recibe la vesícula parcialmente abierta con únicamente 2 litiasis en su interior. Se concluye que al extraer la vesícula por el orificio umbilical, alguna litiasis se cayó de forma inadvertida a cavidad abdominal y con el paso de los meses fistulizó a un asa de delgado.



**Discusión:** La apertura de la vesícula durante la colecistectomía laparoscópica es relativamente frecuente (10-40%). Los cálculos intraperitoneales suelen cursar de forma indolente. La complicación más frecuente es la formación de abscesos de diversa localización, pero también pueden ocasionar fístulas cutáneas, fístula/obstrucción/perforación intestinal, infertilidad, etc. En conclusión, en caso de salida de cálculos biliares durante la liberación o extracción de la vesícula es importante retirarlos todos o el mayor número posible para evitar futuras graves complicaciones.