




Cirugía Española

www.elsevier.es/cirurgia



P-600 - INTUSUSCEPCIÓN SIGMOIDORRECTAL EN ADULTO, UNA CAUSA INFRECUENTE DE OBSTRUCCIÓN INTESTINAL

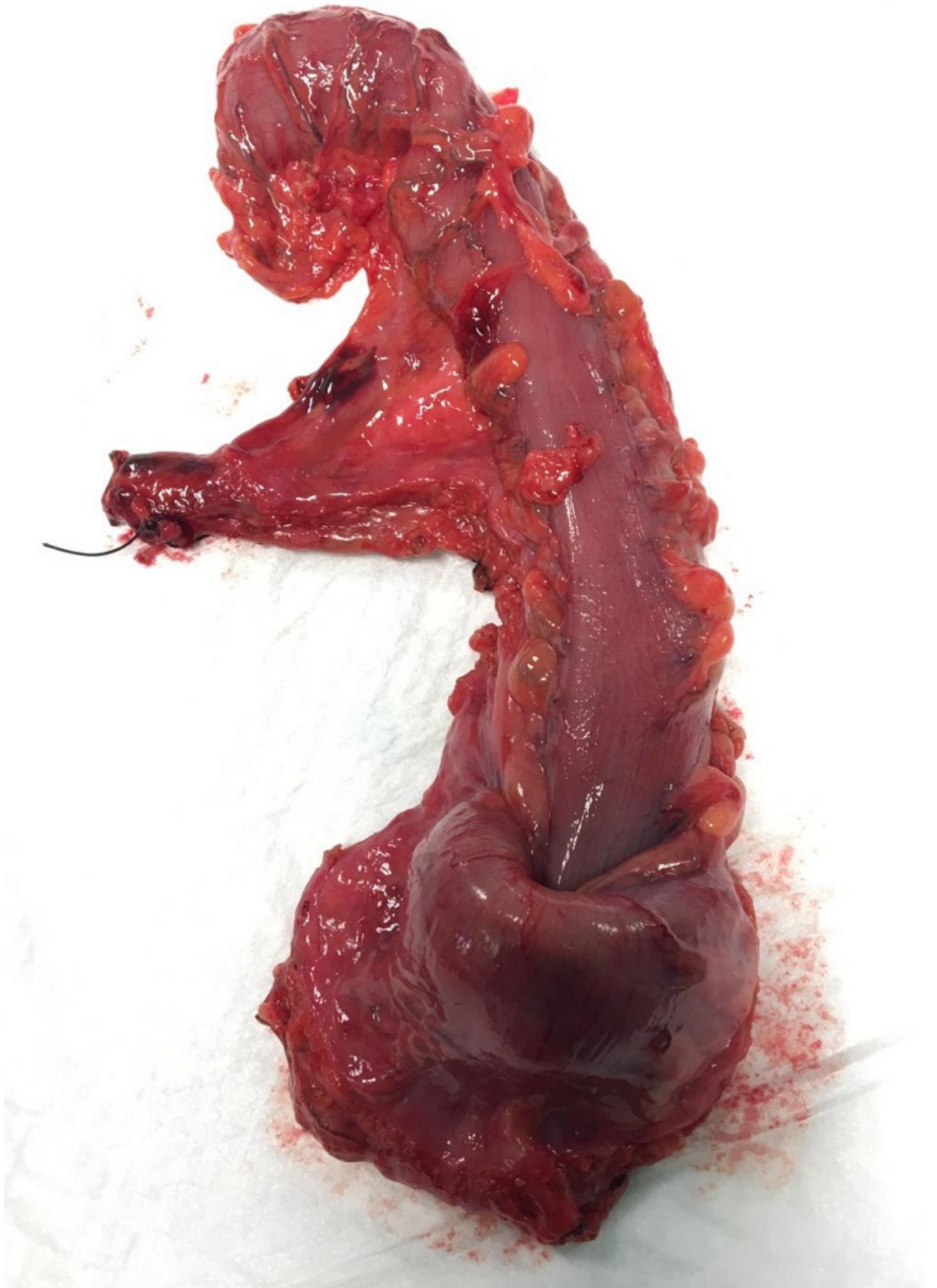Ramiro Pérez, Carmen¹; Latorre Fragua, Raquel¹; Diego García, Lucía²; Picardo Gomendio, María Dolores¹; Díaz Candelas, Daniel Alejandro¹; Arteaga Peralta, Vladimir¹; González Sierra, Begoña¹; de la Plaza Llamas, Roberto¹

¹Hospital Universitario de Guadalajara, Guadalajara; ²Hospital Príncipe de Asturias, Alcalá de Henares.

Resumen

Introducción: La intususcepción colo-cólica que afecta al colon izquierdo en adultos es rara. La intususcepción en adultos suele estar asociada a alguna patología como punto de partida, a diferencia del grupo de edad pediátrica donde suele ser idiopática. La resección quirúrgica sigue siendo el tratamiento estándar en los casos de intususcepción del intestino grueso. No hay consenso sobre el papel de la reducción de la invaginación antes de la resección.

Caso clínico: Varón de 80 años, con antecedentes de EPOC grave con oxígeno domiciliario y DM tipo II. Consulta por estreñimiento. Refiere episodios recurrentes de obstrucción intestinal, con distensión, dolor y ausencia de deposición, de hasta 5-6 días de evolución, que se resuelven con enemas, siendo cada vez más frecuentes. Llega a acudir a urgencias en una ocasión, evidenciándose dilatación de colon hasta unión rectosigma, pero dado de alta ya que se resuelve clínica y radiológicamente con enemas. Asocia además incontinencia a gases y a heces líquidas. En el estudio se realiza una colonoscopia con hallazgo de neoplasia en sigma no estenosante, y tac toraco-abdominal con evidencia de neoplasia localmente avanzada, sin datos de obstrucción ni extensión a distancia. Se realiza resección anterior baja laparotómica, y durante la misma se evidencia que el segmento de sigma que contiene el tumor se encuentra invaginado completamente en el recto superior, lo que justificaría los cuadros de obstrucción intestinal intermitente que presentaba el paciente. Se realiza sección del recto a nivel de recto medio, y colostomía terminal. El paciente evoluciona de forma satisfactoria en el posoperatorio, siendo dado de alta a los 6 días. La anatomía patológica mostró un adenocarcinoma de sigma con invaginación rectal secundaria, estadio T2 N0 (0/16).



Discusión: La invaginación intestinal representa el 1% de los casos de obstrucción intestinal en adultos, aunque es la causa más común de obstrucción intestinal en los bebés. A diferencia de los niños, en los que es idiopática, la intususcepción en adultos está causada por tumores malignos en el 64% al 87% de los pacientes y por tumores benignos en el 29-33%. La intususcepción colo-cólica es más frecuente en los adultos, y la mayoría de los casos afectan al colon derecho. La intususcepción sigmoidorrectal es extremadamente rara. Convencionalmente, estos casos se tratan mediante resección quirúrgica. La reducción de la intususcepción antes de la resección se considera insegura, especialmente en el caso frecuente de masa subyacente. Aunque es muy infrecuente, conviene recordar la existencia de esta patología en el diagnóstico diferencial de la obstrucción intestinal, para realizar un manejo adecuado. En el caso que presentamos, la resolución en el momento agudo con enemas retrasó el diagnóstico, por lo que hay que recordar que algunos tumores pueden producir clínica obstructiva por intususcepción y no por estenosis, y no dejar de realizar un estudio endoscópico precoz.