



Cirugía Española

www.elsevier.es/cirugia



P-603 - ISQUEMIA DE APÉNDICE CECAL SECUNDARIA A DEPÓSITO DE CRISTALES DE SEVELAMER: DIAGNÓSTICO DIFERENCIAL DEL DOLOR ABDOMINAL EN PACIENTE CON ENFERMEDAD RENAL CRÓNICA

Paunero Vázquez, Patricia; Sancha Pérez, Ana María; Barros Ingerto, Jorge; Arrillaga Alcorta, Iratxe; Balluerca Alba, María; Herrero López, Imanol; Echenagusia Serrats, Víctor; Soeda Seminario, Isami Martín

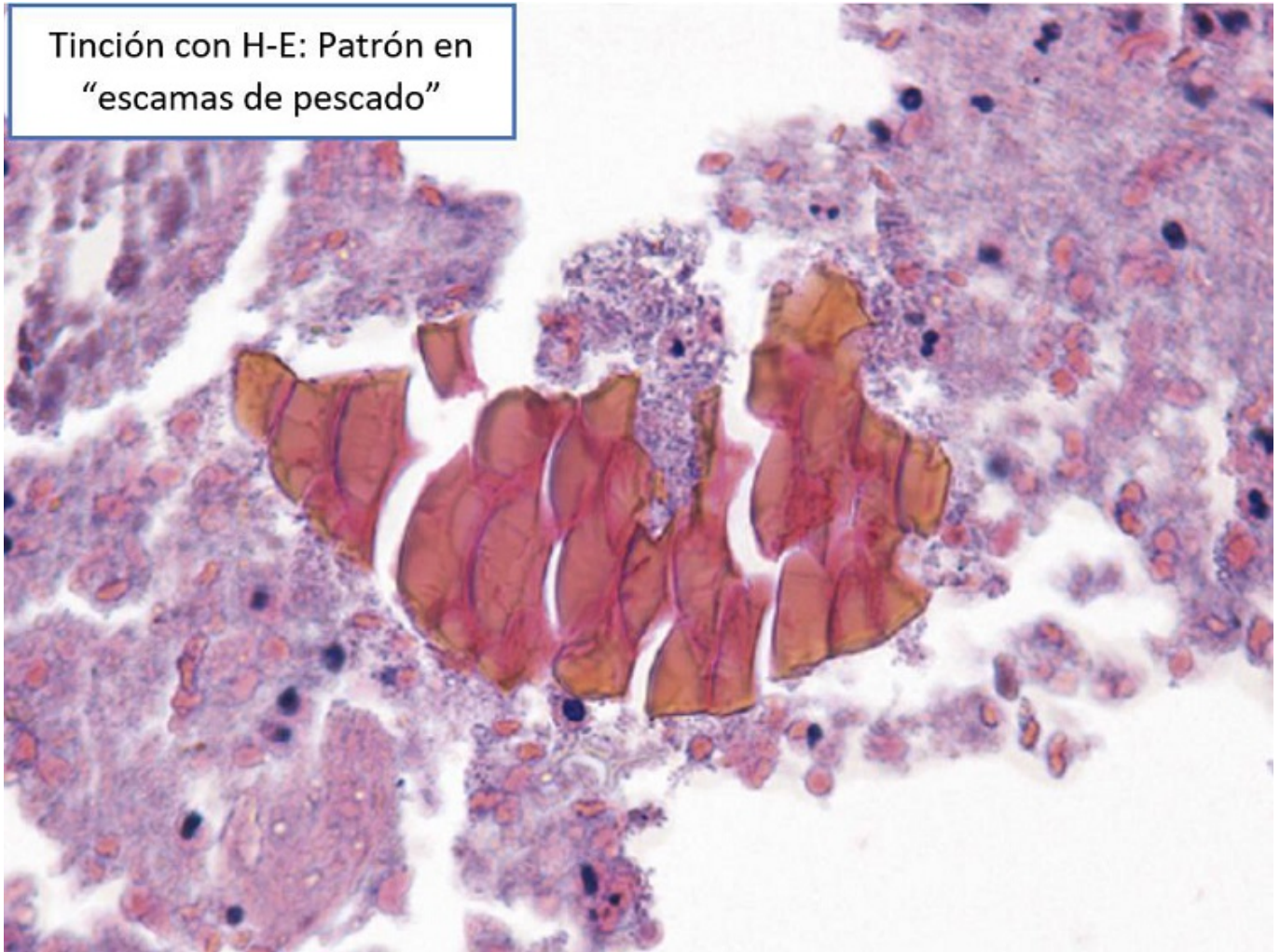
Hospital Universitario Araba, Vitoria-Gasteiz.

Resumen

Objetivos: La enfermedad renal crónica se trata de una patología muy frecuente, cuya prevalencia aumenta. Son múltiples los fármacos empleados en su manejo entre los que se encuentra el Sevelamer, quelante no absorbible de fosfato, usado para tratar la hiperfosfatemia. Existen varios casos descritos en la literatura que hacen referencia a la isquemia intestinal y lesión mucosa secundaria a depósito de Sevelamer. El objetivo principal de este trabajo es la revisión de los métodos diagnósticos histopatológicos actuales y establecer la correlación entre el tratamiento con Sevelamer y la posibilidad de desarrollar lesiones de la mucosa gastrointestinal.

Caso clínico: Presentamos el caso de un varón de 69 años con antecedente de insuficiencia renal crónica estadio 5d secundaria a nefroangioesclerosis, en tratamiento con hemodiálisis y Renvela® (2,4 gramos cada 12 horas). Acude a Urgencias por síncope vasovagal y pico febril. Se decide ingreso para tratamiento antibiótico endovenoso con diagnóstico de sepsis asociada a catéter venoso central tras colocación de catéter yugular 48 horas antes para hemodiálisis por mal funcionamiento de FAVI. Las primeras 24 horas presenta importante empeoramiento clínico con nuevo pico febril y dolor abdominal focalizado en fosa ilíaca derecha. A nivel analítico destaca empeoramiento de la función renal y elevación de RFA. Se solicita ecografía abdominal que objetiva apéndice cecal aumentado de calibre (7 mm), incompresible y con cambios inflamatorios en tejido graso local regional sin líquido libre intrabdominal. Se interviene el 06/09/2020 vía incisión de McBurney para apendicectomía y se objetiva un área isquémica de 4 cm en el borde antimesentérico cecal con signos inflamatorios por contigüidad en el apéndice cecal. Ante la posibilidad de afectación de otros segmentos intestinales se convierte a laparotomía media suprainfraumbilical. Se revisa la totalidad del paquete intestinal sin constatar otros focos de isquemia por lo que se realiza resección de cuña cecal incluyendo el apéndice con endograpadora. El resultado anatomopatológico definitivo es compatible con necrosis tisular severa de la mucosa y pared del ciego secundaria a depósitos de Sevelamer.

Tinción con H-E: Patrón en
“escamas de pescado”



Discusión: El Sevelamer es una resina de intercambio aniónico que se usa para tratar la hiperfosfatemia en pacientes con enfermedad renal crónica. Actúa capturando el fosfato en el tracto digestivo, disminuyendo su concentración sérica. El actual Renvela[®] (sevelamer carbonato), se comercializa desde el 2007 como fórmula mejorada del Renagel[®] (sevelamer clorhidrato). La primera descripción de lesión isquémica intestinal secundaria a depósito de Sevelamer fue realizada por Swanson et al en el año 2013, planteando diagnóstico diferencial con los cristales de kayexalato y de colestiramina. Los cristales de Sevelamer presentan un patrón típico de “escamas de pescado” con la tinción de hematoxilina-eosina. En cuanto a la etiopatogenia, el Sevelamer predispone a alteraciones de la motilidad del tránsito intestinal haciendo que los cristales no absorbibles se acumulen, alcanzando niveles elevados y produciendo respuesta inflamatoria con lesión de la mucosa e isquemia. La isquemia intestinal secundaria a depósitos de Sevelamer se debe incluir en el diagnóstico diferencial de aquellos pacientes con enfermedad renal crónica tratados con este fármaco que debuten con clínica de dolor abdominal.