



Cirugía Española

www.elsevier.es/cirugia



P-612 - MANEJO CONSERVADOR DEL TRAUMATISMO ABDOMINAL POR ARMA DE FUEGO

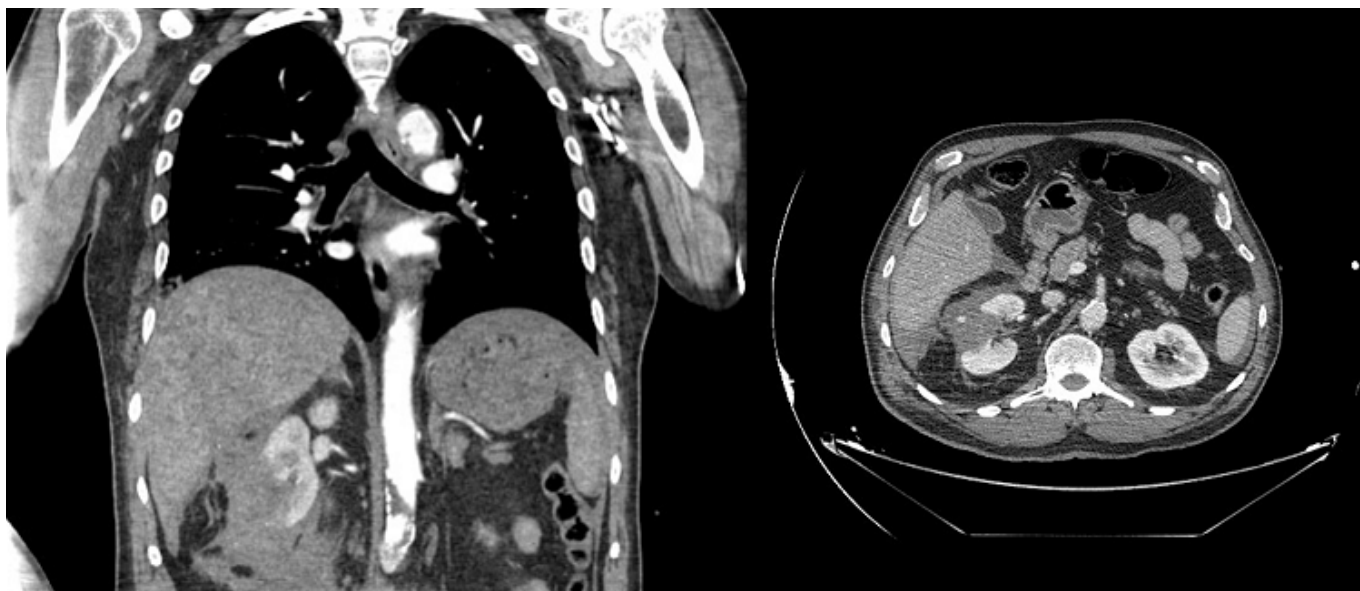
Moragues Casanova, María; Hernández Ramos, Xaviera; Tomé Jiménez, Miriam; Eleuterio Cerveró, German; Montaner Sanchis, Andrés; Albors Baga, Pilar; Mulas Fernández, Claudia; Zaragoza Fernández, Cristóbal

Consorcio Hospital General Universitario de Valencia, Valencia.

Resumen

Introducción: Hasta hace poco, las heridas de bala abdominales a menudo exigían una laparotomía exploratoria de urgencias, pero gracias a los avances diagnósticos, así como la capacidad de monitorización no invasiva en unidades de cuidados críticos, un porcentaje nada desdeñable de estas lesiones pueden tratarse de forma conservadora en entornos apropiados.

Caso clínico: Varón de 57 años traído por el SAMU tras herida por arma de fuego. A su llegada el paciente se encuentra consciente y orientado, con respiración espontánea, saturación correcta y estabilidad hemodinámica. En la exploración se evidenció un orificio de entrada del proyectil a nivel de hemitórax derecho, sin orificio de salida, y otro orificio a nivel de miembro inferior izquierdo con trayecto subcutáneo y orificio de salida a 5 cm. Presentaba un abdomen distendido y doloroso en hipocondrio derecho, pero sin signos de peritonismo generalizado. Se realizó analítica sanguínea, gasometría, Rx tórax y ECO-FAST en el Box de críticos y dada la estabilidad hemodinámica se le realizó TAC TAP, en el que se evidenciaron áreas de contusión pulmonar y neumatocele en L1D y el trayecto del proyectil atravesando hígado, polo inferior del riñón y psoas, con alojamiento de este a nivel de L5 sin afectar al canal medular, así como hematoma perihepático y perirrenal y moderado líquido libre en pelvis. Ante los hallazgos del TC (ausencia de neumoperitoneo, sin lesiones vasculares) y la estabilidad hemodinámica del paciente, se decidió manejo conservador. El paciente permaneció 48 horas en UCI con monitorización y vigilancia estrecha mediante gasometrías, analítica y exploración física. Se realizó un segundo TC TAP a las 12h sin evidencia de cambios ni sangrado activo y ante la estabilidad clínico-radiológica pasó a planta. En planta evolucionó de forma favorable con tensiones mantenidas, diuresis correcta y dolor controlado con analgésicos comunes, precisando únicamente transfusión de 2 concentrados de hemáties por discreta anemia. Al 5º día se realizó un nuevo TC en el que se observó derrame pleural derecho subsidiario de drenaje torácico, que se retiró a las 48h. Dada la buena evolución posterior, el paciente pudo ser dado de alta a los 12 días sin presentar complicaciones ni requerir intervención quirúrgica.



Discusión: En pacientes seleccionados con heridas por arma de fuego es posible el uso de estrategias terapéuticas no quirúrgicas siempre y cuando se mantenga integridad peritoneal, estabilidad hemodinámica y se disponga de instalaciones capaces de proporcionar reevaluaciones frecuentes del paciente y la posibilidad de intervención quirúrgica urgente por cualquiera de las especialidades quirúrgicas involucradas si desarrollan signos de complicación. Diversos estudios han demostrado que el manejo conservador de las heridas por arma de fuego es eficaz y seguro, independientemente del grado de lesión, pero no hay que olvidar que el retraso en el diagnóstico o en el tratamiento en caso de complicación supone una morbimortalidad muy elevada.