



P-630 - NEUMOPERITONEO DE ORIGEN DESCONOCIDO

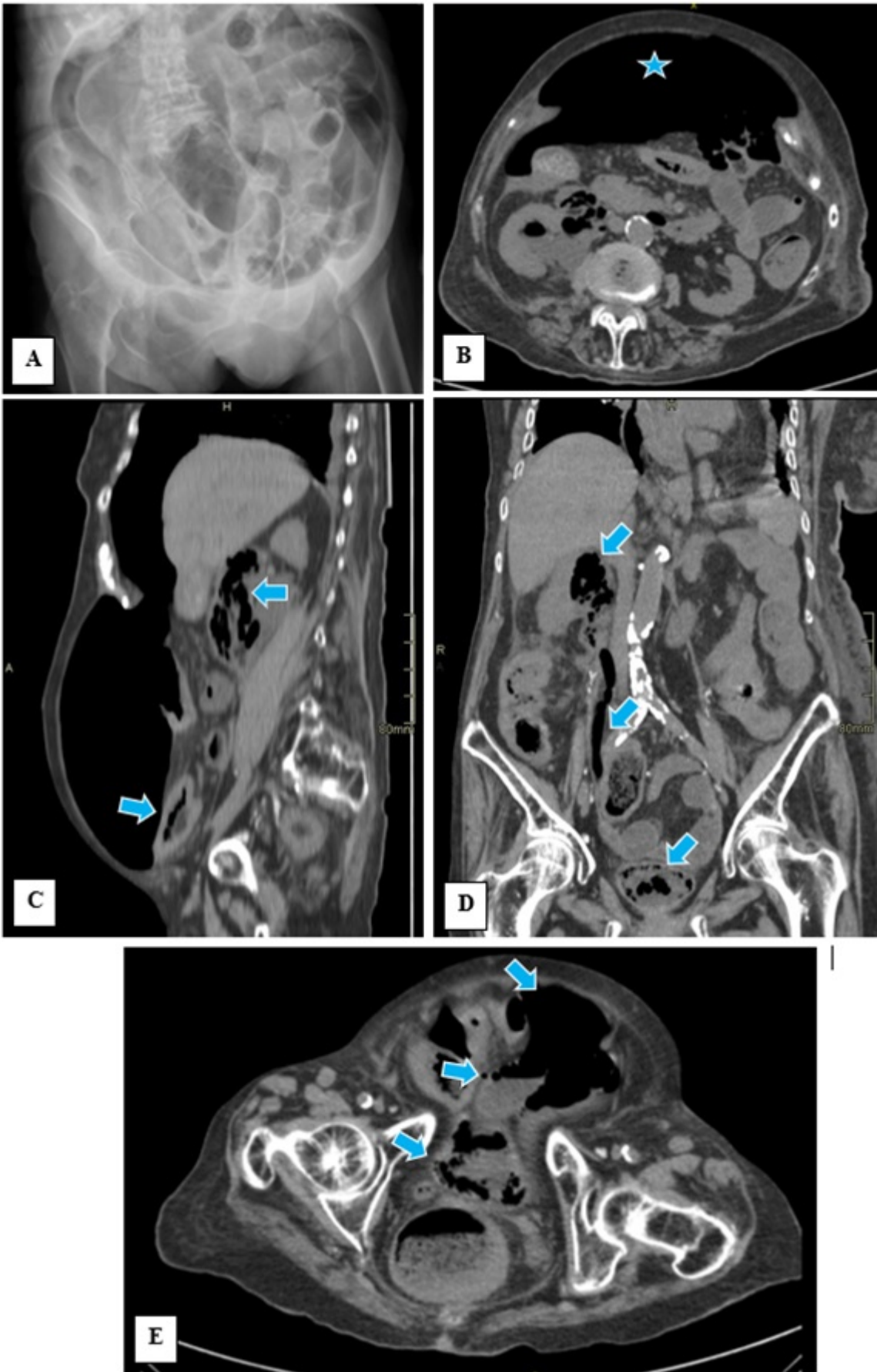
Allaoua Moussaoui, Yousef; Matías García, Belén; Pérez González, Marina; Serrano Yébenes, Eduardo; Mínguez García, Javier; Gutiérrez Calvo, Alberto; Sánchez Rodríguez, Carlos; Muñoz Pedraz, Blanca

Hospital Príncipe de Asturias, Alcalá de Henares.

Resumen

Introducción: Como es sabido, los órganos del sistema urinario (uretra, vejiga, uréteres y riñones) son órganos retroperitoneales, siendo rara la manifestación de su afectación obstructiva y/o infecciosa en forma de neumoperitoneo. No obstante, se pueden ver casos como el que se expone, donde el neumoperitoneo es secundario a una perforación vesical en el contexto de una cistitis enfisematosa, una entidad per sé poco común y con una morbilidad del 70-90%. Describimos la forma de presentación de un neumoperitoneo muy abigarrado secundario a cistitis enfisematosa.

Caso clínico: Mujer de 93 años institucionalizada por deterioro cognitivo grave no filiado, con antecedentes de histerectomía y doble anexectomía en 2003 por un prolapso uterino, es remitida desde la residencia por estreñimiento de una semana de evolución e importante distensión abdominal, sin dolor abdominal asociado, clínica urinaria u otra sintomatología. A la exploración física la paciente se encuentra estable hemodinámicamente, afebril, con un abdomen muy distendido, timpánico, no doloroso a la palpación, sin objetivarse hernias inguinales ni a otros niveles y con un tacto rectal sin hallazgos. En la analítica se observa leucocitosis con importante neutrofilia, elevación de reactantes de fase aguda y un sedimento de orina patológico. Por otro lado, en la radiografía simple de abdomen se constata una dilatación de asas de intestino delgado con el “signo de doble pared”, hallazgo sugestivo de neumoperitoneo (fig. A). Por este motivo se decide realizar una tomografía computarizada, donde se objetiva un importante neumoperitoneo sin líquido libre asociado (fig. B) y sin afectación de órganos intraperitoneales, observándose la presencia de aire en el espacio perirrenal anterior derecho, en la pelvis renal ipsilateral y siguiendo el trayecto del uréter hasta llegar a la vejiga (fig. C, D), donde también se objetiva aire en su pared, en el espacio perivesical y en íntimo contacto con el peritoneo parietal, siendo este punto el origen más probable del neumoperitoneo (fig. E). Estos hallazgos se describen como compatibles con una cistitis enfisematosa muy evolucionada con infección asociada de vías urinarias altas y pielonefritis.



Discusión: La cistitis enfisematosa es una rara entidad que suele darse en población geriátrica. Puede ser causa de neumoperitoneo por perforación vesical, generalmente en pacientes inmunodeprimidos y/o diabéticos. La presentación clínica en estos casos puede variar desde la

ausencia de sintomatología hasta el abdomen agudo con shock séptico asociado. En nuestro caso la demora diagnóstica se debe sobre todo a la situación basal de la paciente, lo que ha permitido una progresión a una forma muy avanzada de la infección, con perforación vesical y neumoperitoneo secundario. Ello pone en relieve la utilidad de la TAC abdominopélvica para filiar el origen de un neumoperitoneo de origen desconocido y no basarse únicamente en una radiografía simple de abdomen para indicar la cirugía abdominal urgente en aquellos casos donde la clínica no orienta hacia una causa clara. Dada la edad de la paciente, así como su situación basal y la gravedad de la enfermedad, se optaron por medidas terapéuticas conservadoras que devinieron en *exitus* a las 24-48h de su llegada a Urgencias.