



Cirugía Española



www.elsevier.es/cirugia

P-631 - NEUMOPERITONEO MASIVO POR COLECISTITIS ENFISEMATOSA. A PROPÓSITO DE UN CASO Y REVISIÓN DE LA LITERATURA

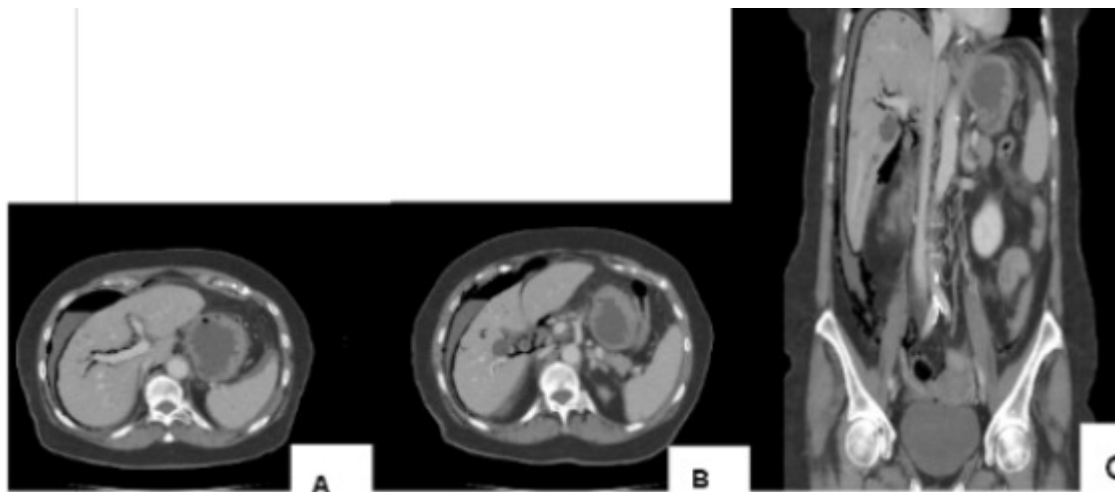
García Amador, Cristina; de la Plaza Llamas, Roberto; Gorini, Ludovica; Picardo Gomendio, Dolores; Díaz Candelas, Daniel; González Sierra, Begoña; Al Shwely, Farah; García Gil, José Manuel

Hospital Universitario de Guadalajara, Guadalajara.

Resumen

Objetivos: La colecistitis enfisematosa, caracterizada por gas intramural, representa el 1% de las colecistitis agudas, con una tasa de mortalidad de 15-20%. Su asociación con neumoperitoneo es extremadamente baja. Se presenta el caso de una paciente con colecistitis enfisematosa y extenso neumoperitoneo y revisión de literatura.

Caso clínico: Mujer de 77 años con antecedentes de hipertensión arterial que acude a Urgencias por dolor abdominal difuso de 72h de evolución que posteriormente focaliza en hipocondrio derecho con náuseas asociadas, no sintomatología añadida. A la exploración física se mantiene hemodinámicamente estable, afebril, con abdomen peritonítico de manera difusa. En la analítica se objetiva leucopenia 3.500/ μ l, con neutrofilia 82,4%, proteína C-reactiva (PCR) 85, bilirrubina total 1,4, alteración de la coagulación con actividad protrombina 65%, INR 1,30 y ácido láctico de 5,1 con pH 7,30. La tomografía computarizada (TC) muestra engrosamiento de pared de vesícula biliar con burbujas intramurales compatible con colecistitis enfisematosa, perforada, con extenso neumoperitoneo. Se decide intervención quirúrgica urgente. Se realiza laparotomía media suprainfraumbilical para valorar vísceras huecas dado el hallazgo de neumoperitoneo. Se constata coleperitoneo del que se envía muestra a cultivo y colecistitis enfisematosa perforada con placa necrótica. Se revisan víscera huecas y no se objetiva perforación. Se realiza colecistectomía, lavado y colocación de drenaje intraabdominal. Se pauta piperacilina/tazobactam 4 g cada 6h. En 6º día posoperatorio, por elevación de leucocitosis y PCR, una vez descartado foco extraabdominal, se realiza TC con contraste intravenoso y oral que objetiva atelectasias basales con mínimo derrame pleural y no objetiva fuga de contraste oral. Se modifica antibioterapia a amoxicilina/ácido clavulánico 1 g cada 8h dado el cultivo con *Klebsiella oxytoca* y *Clostridium perfringens* sensibles. Posteriormente dada la evolución favorable, es dada de alta al 11 día posoperatorio. Revisada en consulta a los 30 días y vía telefónica a los 90 días, había presentado una crisis hipertensiva. La histología muestra colecistitis aguda litiásica con necrosis transmural.



Discusión: Se realiza una revisión de la literatura en PubMed el 27 de abril de 2021 con la estrategia: *(cholecystitis) AND (pneumoperitoneum)*, no límites. La búsqueda genera 128 resultados. Después de la lectura de los resúmenes, 11 artículos describen casos de colecistitis aguda enfisematosa con neumoperitoneo. Se procede a su revisión y se constata que hay descritos 19 casos. La colecistitis enfisematosa es más común en varones, con antecedentes de diabetes mellitus en el 40% de los casos. Los gérmenes más asociados son los anaerobios, en su mayoría *Clostridium perfringens*, pero también *Clostridium welchii* y *Klebsiella*. Entre los aerobios destaca *Escherichia coli*. El tratamiento más empleado es la colecistectomía urgente, pero se han descrito casos tratados inicialmente con colecistostomía con colecistectomía diferida. La duda diagnóstica asociada a perforación de víscera hueca es lo que hace indicar en la mayoría de los casos el tratamiento quirúrgico urgente.