




Cirugía Española

www.elsevier.es/cirugia



P-638 - OBSTRUCCIÓN INTESTINAL POR INVAGINACIÓN ILEOCÓLICA EN EL ADULTO. FORMAS DE PRESENTACIÓN Y MANEJO

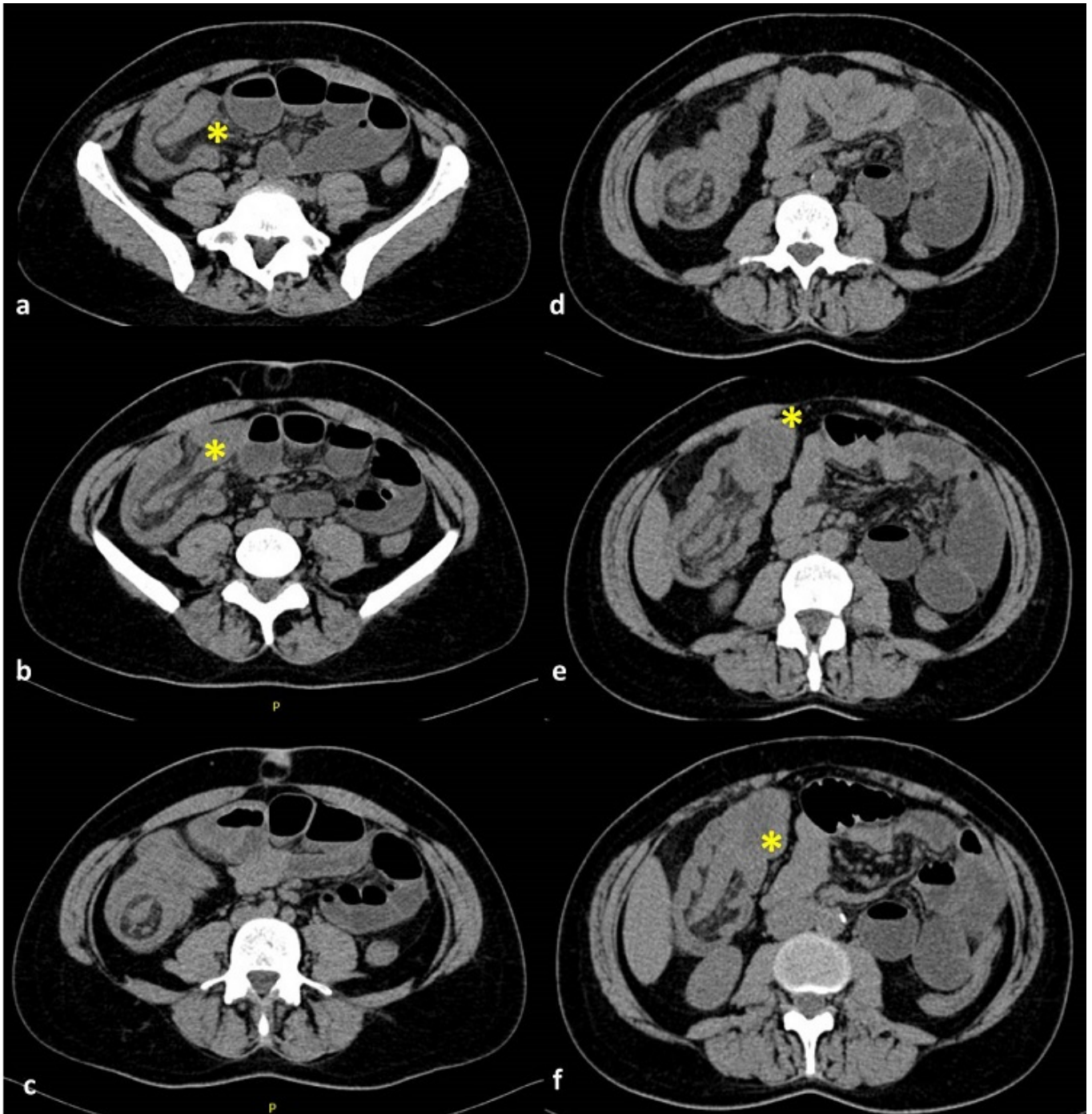
González Alcolea, Natalia; Asensio Gómez, Luis; Ramos Martín, Pedro; Álvarez Gallego, Mario; Mata Juberías, Alberto

Hospital Universitario La Paz, Madrid.

Resumen

Objetivos: Presentar dos casos de obstrucción secundaria a invaginación ileocólica, mostrando las imágenes características y el tratamiento realizado.

Casos clínicos: Caso 1. Mujer de 45 años con dolor abdominal y estreñimiento de dos días de evolución. Presenta leucocitosis, elevación de LDH, y dilatación de intestino delgado en la radiografía de abdomen. El TC abdominal identifica la invaginación de un segmento de íleon a través del ciego hasta el ángulo hepático, donde se evidencia una masa hipodensa en el margen distal del *intususceptum*. Caso 2. Varón de 55 años con cuadro obstructivo. Varios episodios previos en domicilio, resueltos de forma espontánea; asociados a importante pérdida de peso. A la exploración se palpa masa en fosa ilíaca derecha. Analítica sin alteraciones. Las pruebas de imagen (radiología simple y TC abdominal) objetivan obstrucción intestinal por invaginación ileocólica en relación con probable tumor neuroendocrino de íleon con afectación hepática. Resultados: Caso 1. Se realiza cirugía urgente, identificándose invaginación irreductible, completando hemicolectomía derecha laparoscópica con anastomosis ileocólica. El posoperatorio cursa sin incidencias, dada de alta el 5º día posoperatorio. La anatomía patológica muestra 18 cm de íleon terminal invaginado en el colon ascendente en relación con pólipo fibroide inflamatorio de íleon. Caso 2. Se decide ingreso para estudio con RM hepática y PET que muestran metástasis hepáticas bilobares (confirmadas por PAAF); y optimización nutricional (datos de desnutrición proteico calórica severa), manteniendo al paciente con nutrición parenteral total hasta mejoría de parámetros nutricionales y disminución de la dilatación de delgado. Se realiza hemicolectomía derecha programada y anastomosis ileocólica, vía laparoscópica. Alta el 7º día posquirúrgico. La anatomía patológica confirma la presencia de un tumor neuroendocrino de íleon terminal.



Discusión: La obstrucción secundaria a invaginación ileocólica en el adulto es infrecuente y aproximadamente el 90% tiene una lesión luminal como origen. Esto hace que, a diferencia del manejo durante la infancia, no se recomienda la reducción de la invaginación; siendo necesaria en general la cirugía urgente, con resección para análisis anatomopatológico. Se estima que el 50-75% son lesiones benignas (hiperplasia linfoide, lipomas, leiomiomas, pólipos, granulomas). En cuanto a las lesiones malignas se incluyen el adenocarcinoma, GIST, carcinoide, linfoma o metástasis (fundamentalmente de melanoma). Puede ser aguda (caso 1) o recidivante-crónica (caso 2). El síntoma más frecuente es el dolor abdominal (70-100%), seguido de náuseas y vómitos (40-60%). La presentación como masa palpable es menos frecuente (10%). La radiografía simple muestra signos de obstrucción intestinal y en pocas ocasiones se observa el "signo de la media luna" (imagen radiolúcida en forma de media luna generada por el asa invaginada dentro de un colon distendido lleno de aire), o una imagen en diana. El diagnóstico definitivo se realiza habitualmente con TC abdominal. En cuanto al tratamiento, existe la posibilidad de realizar una resección laparoscópica, aunque puede estar dificultada por la distensión de delgado. El tratamiento conservador con cirugía

diferida puede estar justificado fundamentalmente en situaciones que limiten la confección de anastomosis y siempre que el estado clínico del paciente lo permita; y podría permitir el abordaje mínimamente invasivo.