



# Cirugía Española

[www.elsevier.es/cirugia](http://www.elsevier.es/cirugia)



## P-642 - OCLUSIÓN INTESTINAL COMO DEBUT DE LINFOMA DE CÉLULAS T EN ENFERMEDAD CELIACA NO DIAGNOSTICADA: A PROPÓSITO DE UN CASO

*Merino-Díez, Elena; Saez de Ugarte, Jaione; Siebel, Paula; Etxenagusia Serrats, Víctor; Pérez Rodríguez, Álvaro; Sardón, Jose Domingo; Garcés Garmendia, Miguel Ángel; Martín, Ernesto*

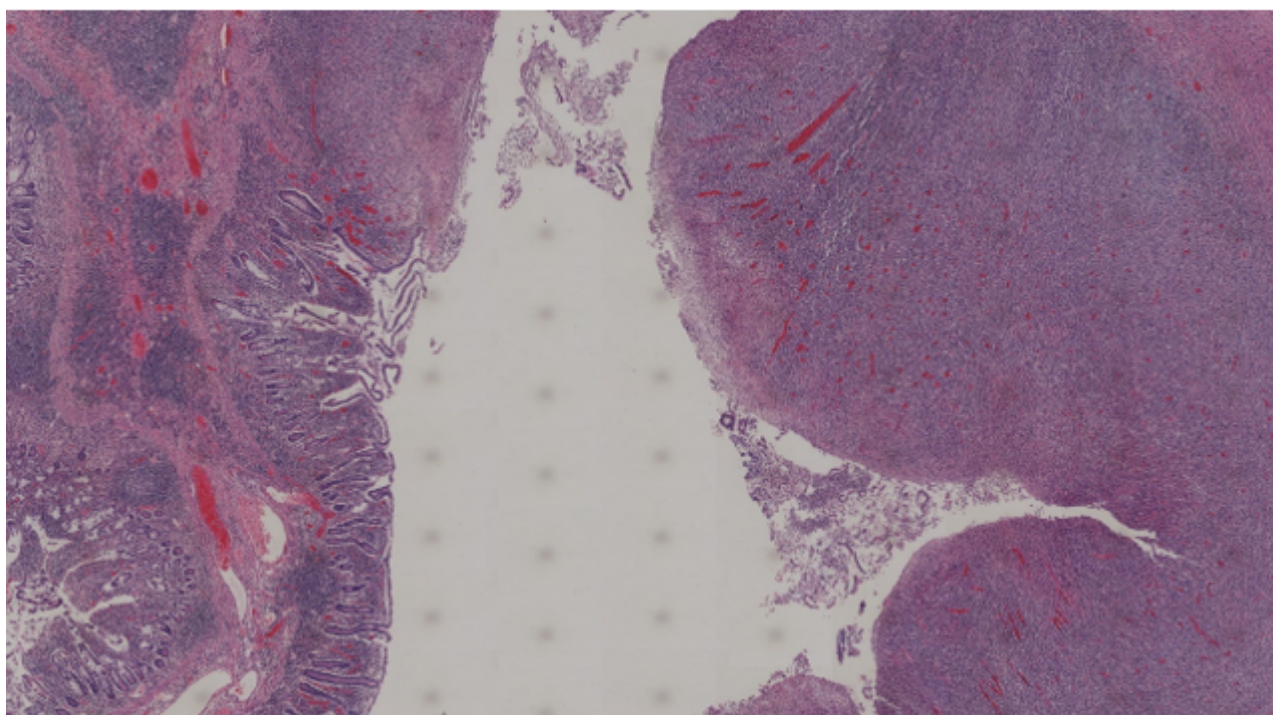
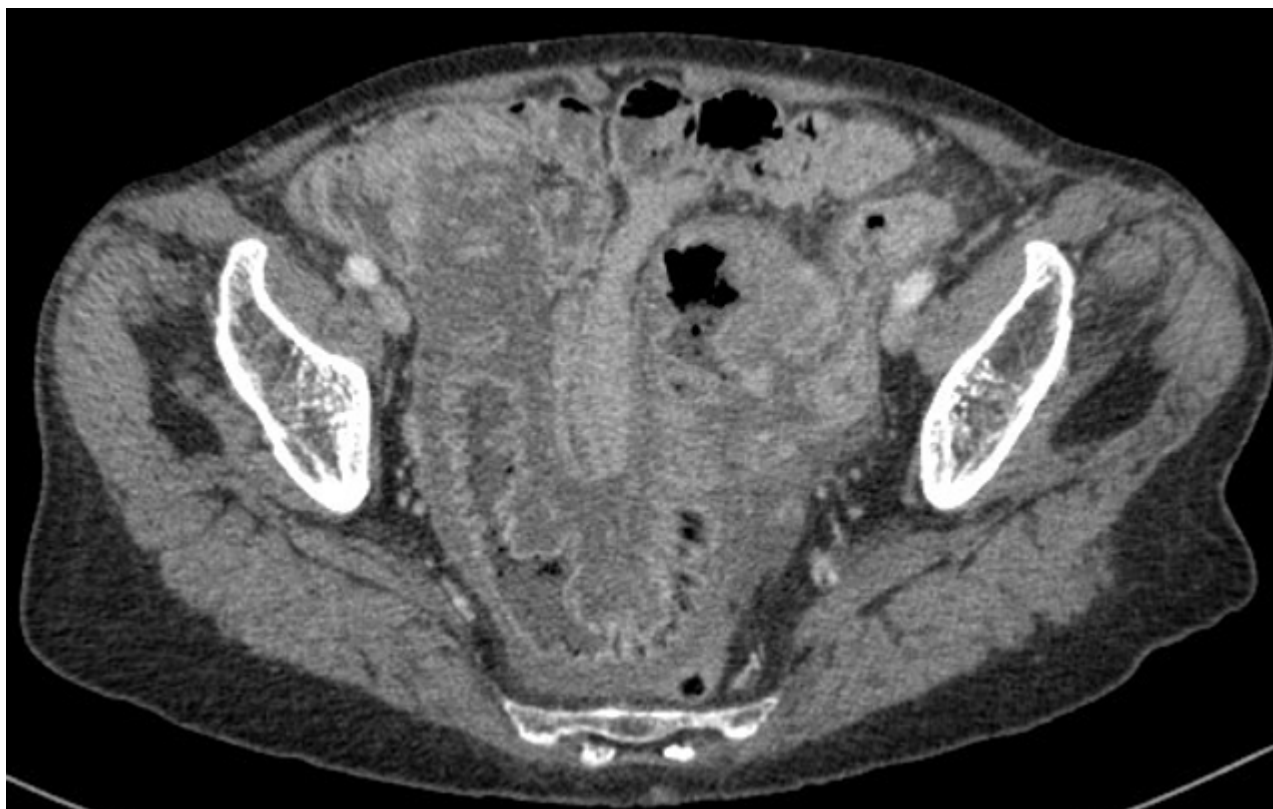*Hospital Txagorritxu, Vitoria.*

### Resumen

**Introducción:** Los tumores de intestino delgado representan el 1-5% de todos los tumores de tracto gastrointestinal, de los cuales un 15% corresponden a linfomas, que a su vez, el 15% se originan de células T, afectando más habitualmente a yeyuno. Aquellos asociados a enteropatía (LTAE), en concreto a celiacía, corresponden a menos del 1% de todos los linfomas no Hodgkin. Se ha realizado una revisión bibliográfica del linfoma intestinal secundario a celiacía (EC) y se ha empleado la historia clínica e iconográfica del caso clínico que se presenta.

**Caso clínico:** Se presenta el caso de una mujer de 78 años, sin antecedentes médico-quirúrgicos destacables, que ingresa a estudio por dolor abdominal y vómitos en las últimas 24 horas, junto con alteración de ritmo intestinal, pérdida ponderal y astenia de 12 meses de evolución. A la exploración física: masa en hipogastrio. Analíticamente alcalosis metabólica, aumento de RFA y leucocitosis. En pruebas de imagen (TC y RMN): segmento 13 cm de íleon distal con engrosamiento que condiciona estenosis abrupta, casi completa de la luz y dilatación retrógrada del íleon. Se realizaron endoscopias hallando atrofia de la práctica totalidad de toda la mucosa duodeno-yeyunal. Ante empeoramiento general de la paciente se decide intervención quirúrgica urgente, realizándose laparotomía exploradora, encontrando tumoración yeyunal de 15 cm adherida a peritoneo parietal, infiltrando cúpula vesical, junto con segunda tumoración intraluminal distal, condicionando dilatación de segmentos intestinales proximales a las mismas. Se realizó resección de yeyuno afectado más cúpula vesical y peritoneo parietal infiltrados, seguido de anastomosis primaria termino-terminal y cierre primario vesical. Posteriormente, la paciente evolucionó favorablemente, con la única incidencia de infección de herida quirúrgica, resuelta satisfactoriamente con antibioterapia sistémica y curas locales. El resultado de anatomía patológica informa de mucosa yeyunal con marcada-completa atrofia vellositaria, compatible con enfermedad celiaca grado 3C de Marsh y, linfoma de células T intestinal. Peritoneo parietal y vejiga, así como 62 ganglios linfáticos, libres de enfermedad. Tras el estudio de extensión oportuno el estadiaje del linfoma fue IA, administrándose quimioterapia adyuvante (esquema CHOP, total de 6 ciclos), con respuesta completa. En el seguimiento a 3,5 años asintomática y libre de enfermedad. Destacando que 5-10% de enfermos de celiacía tienen riesgo de sufrir un linfoma intestinal, en el 50% de aquellos que llegan a desarrollarlo se describe un diagnóstico simultáneo de ambas enfermedades. No obstante, es muy rara la oclusión intestinal como primera manifestación de las mismas. La quimioterapia con antraciclinas es el tratamiento de primera línea (CHOP) en los casos sin complicaciones. El abordaje

quirúrgico se ha descrito en caso de sintomatología obstructiva o perforación intestinal, en cuyo caso se recomienda realizar una exéresis de la mayor parte de la masa tumoral, sin requerirse resección mesentérica extensa. La supervivencia descrita a 5 años ronda el 20%.



**Discusión:** Se presenta el caso de una paciente con EC silente por lo que no instauró tratamiento con dieta libre de gluten, lo que muy probablemente contribuyó a la evolución tórpida hasta LTAE, con un cuadro de oclusión intestinal como debut clínico, requiriendo actuación quirúrgica urgente.