




Cirugía Española



www.elsevier.es/cirugia

P-670 - ROTURA ESPLÉNICA TRAS CPRE

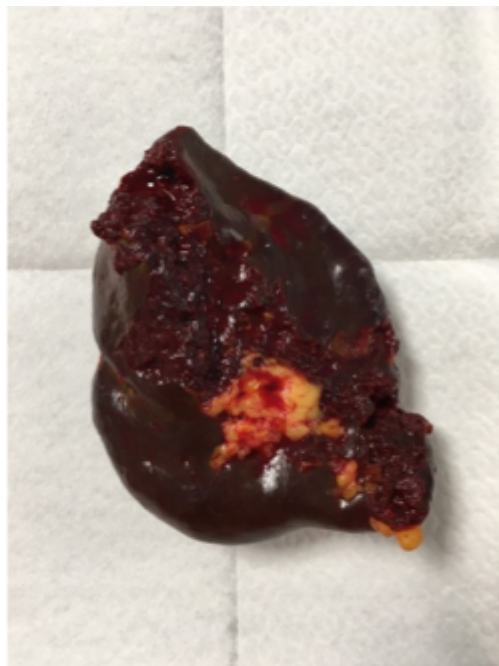Bolinaga del Pecho, Irene; Pereda Bajo, Deiane; Loidi Lázaro-Carrasco, Oihan; Mozo Segurado, Maialen; Ruiz Álvarez, Paloma; Fernández Rodríguez, María; Gonzalo González, Rubén; Gutiérrez Cabezas, José Manuel

Hospital Comarcal Sierrallana, Torrelavega.

Resumen

Introducción: La colangiopancreatografía retrógrada endoscópica (CPRE) es la prueba de elección para el tratamiento de las lesiones obstructivas biliares y pancreáticas. A continuación se presenta un caso interesante debido a la baja frecuencia y alta mortalidad de esta complicación post-CPRE.

Caso clínico: Varón de 65 años exfumador, bebedor de 30-40 g OH/día, diabético tipo 2, monorreno por agenesia renal, en seguimiento por el servicio de Digestivo por pancreatitis crónica calcificante con insuficiencia pancreática exocrina y endocrina y con antecedente de resección yeyunal por GIST. Ingresado en Digestivo por coluria e ictericia indolora con bilirrubina total de 25,2 mg/dl, bilirrubina directa de 21,1 mg/dl y con dilatación de la vía biliar intra y extrahepática descrita en TAC. Durante el ingreso presenta empeoramiento clínico y analítico con aumento progresivo de la bilirrubina total llegando a cifras de 67 mg/dl, empeoramiento de la función renal, leucocitosis con desviación izquierda, PCR de 23,4 mg/dl y procalcitonina de 9,2 ng/ml. Se decide realizar CPRE urgente bajo sedación que resulta larga y laboriosa. Finalmente, a través de precorte, se canula la papila y contrasta la vía biliar, dejando colocada una prótesis plástica de 7 mm. A las 2 horas, durante su estancia en Reanimación, presenta hipotensión sin buena respuesta a vasoconstrictores, junto a bajo nivel de conciencia que no responde a estímulos. En analítica urgente se observa una hemoglobina de 3,4 mg/dL y empeoramiento progresivo de la función renal. Ante la inestabilidad hemodinámica se realiza ecografía abdominal a pie de cama donde se describe gran cantidad de líquido libre. Tras la activación del protocolo de hemorragia masiva se procede a realizar laparotomía urgente, apreciándose hemoperitoneo masivo de 3,5 litros y sangrado activo del polo inferior del bazo por decapsulación (fig.), realizándose esplenectomía. Durante los siguientes días de estancia en la Unidad de Cuidados Críticos el paciente presenta una evolución tórpida con escasa respuesta a fármacos vasomotores y fracaso multiorgánico, finalmente el paciente fallece.



Discusión: Las complicaciones más frecuentes de este procedimiento son la pancreatitis (5-10%), el sangrado relacionado con la esfinterotomía (1-2%), la perforación de duodeno (1%) y la colangitis (1%). Siendo el hematoma hepático o la rotura esplénica excepcionales, con pocos casos descritos en la literatura. Se postulan tres diferentes mecanismos de rotura subcapsular del bazo tras realización de una CPRE: traumatismo directo sobre el bazo con el endoscopio, excesiva tracción del ligamento esplenogástrico, excesiva tracción de adherencias entre el estómago y bazo, secundarias a un proceso inflamatorio o quirúrgico previo. La TAC abdominal con contraste intravenoso es la técnica de elección en el paciente estable por su alta sensibilidad y especificidad. En caso de inestabilidad hemodinámica, como fue nuestro caso, se realiza ecografía para valorar la presencia de líquido libre abdominal. El tratamiento de elección es la esplenectomía abierta. La rotura esplénica post-CPRE es una complicación poco frecuente pero peligrosa y potencialmente mortal. Es necesario un alto índice de sospecha de lesión esplénica ante un paciente con signos de sangrado y antecedente de CPRE reciente.