



Cirugía Española



www.elsevier.es/cirugia

P-675 - SÍNCOPE POR COMPRESIÓN DE VENA CAVA INFERIOR COMO MANIFESTACIÓN DE COLECISTITIS AGUDA EVOLUCIONADA

Baeza Carrión, Ana; Pascual Nadal, Juan José; Velayos García, Paula; Vicente López, Marta; Ripoll Martín, Roberto; Ots Gutiérrez, José Ramón; Oliver García, Israel

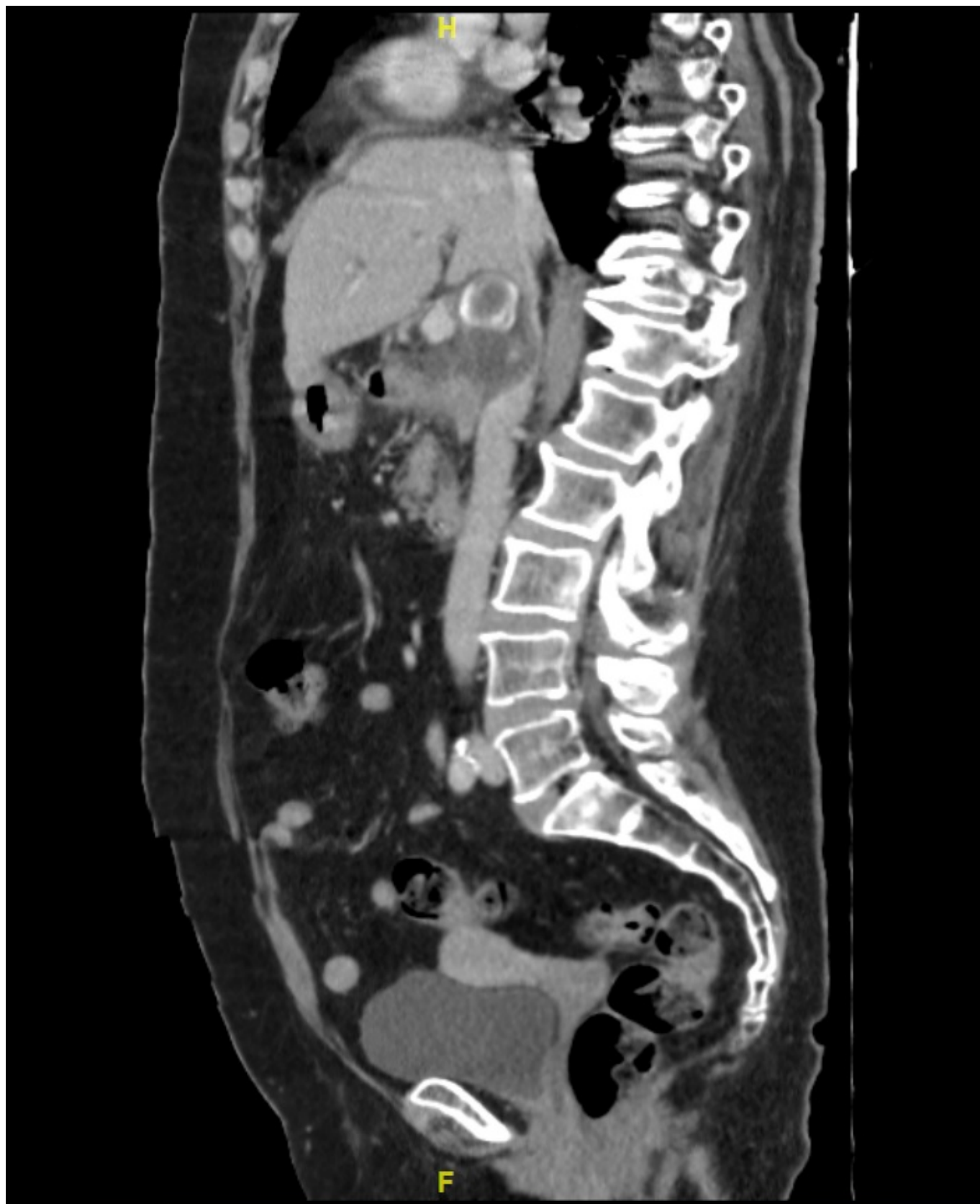
Hospital Marina Baixa, Villajoyosa.

Resumen

Introducción: Los pacientes con colecistitis aguda suelen manifestar dolor abdominal en el cuadrante superior derecho o epigastrio, irradiándose en ocasiones hacia tórax o espalda. Ante un cuadro complicado o evolucionado, pueden aparecer signos de sepsis, peritonitis u obstrucción intestinal como síntomas predominantes, siendo la compresión de grandes vasos adyacentes como la vena cava inferior excepcional, con muy pocos casos documentados en la literatura y cuya sintomatología puede hacer sospechar de patología cardiopulmonar urgente retrasando así el diagnóstico y tratamiento definitivo de la colecistitis subyacente. El conocimiento de esta complicación y su diagnóstico precoz pueden evitar retrasos terapéuticos importantes en estos pacientes.

Caso clínico: Se presenta el caso de una mujer de 70 años con antecedentes de hipertensión, obesidad, dislipemia y dispepsia inespecífica. Acude a urgencias por dolor abdominal de tres días de evolución, localizado en epigastrio e irradiado a ambos hipocondrios y tórax, acompañándose de náuseas y malestar general. En la exploración presenta fiebre de 38,5 °C y dolor abdominal en epigastrio e hipocondrio derecho con signo de Murphy presente. Analíticamente presenta neutrofilia sin leucocitosis, proteína C reactiva 19,03 mg/dL y dímero D 4.404,0 ng/mL. Inicialmente se orienta el diagnóstico como posible causa hepatobiliar, pero durante la estancia en urgencias hospitalarias presenta episodio de síncope con pérdida de conocimiento, palidez y taquicardia rítmica a 150 latidos por minuto, lo que junto con la elevación del dímero D y alteraciones compatibles con isquemia subendocárdica en el electrocardiograma (D2, V2-V6), hace sospechar de tromboembolia pulmonar o infarto agudo de miocardio, por lo que se inicia medicación antiagregante y antianginosa y se realiza seriación de troponinas. Encontrándose la paciente estable hemodinámicamente, se solicita angioTC tóraco-abdominal urgente, que descarta patología cardiopulmonar y muestra como hallazgo principal una vesícula biliar distendida, con signos inflamatorios perivesiculares, engrosamiento parietal y varias litiasis en su interior, en relación a colecistitis aguda. Una de las litiasis se halla enclavada en el hilio vesicular y según se observa en las imágenes (fig.) se encuentra comprimiendo vena cava inferior. Dados los hallazgos diagnósticos se suspende la medicación administrada previamente y se indica intervención quirúrgica urgente. Tras valoración por hematología se transfunden dos concentrados de plaquetas antes de la cirugía, llevada a cabo mediante laparotomía subcostal (se descartó el inicio laparoscópico debido a la compresión de la vena cava y al síncope por bajo gasto cardíaco que había presentado horas antes). Se realiza

colecistectomía retrógrada hasta hilio vesicular, objetivando colecistitis aguda gangrenosa evolucionada, perforada a lecho hepático en su pared posterior y con abundante edema infundibular, identificando arteria y conducto císticos y procediendo a su ligadura. La evolución posoperatoria fue favorable y la paciente dada de alta al cuarto día posoperatorio, encontrándose asintomática a los seis meses de seguimiento.



Discusión: En ocasiones, la colecistitis aguda puede manifestarse con síntomas poco frecuentes,

entre los que se encuentra el síncope por bajo gasto cardíaco secundario a la compresión de estructuras vasculares colindantes como la vena cava inferior.