



Cirugía Española

www.elsevier.es/cirugia



P-676 - SÍNDROME COMPARTIMENTAL SECUNDARIO A PANCREATITIS AGUDA, ¿CÓMO MANEJARLO?

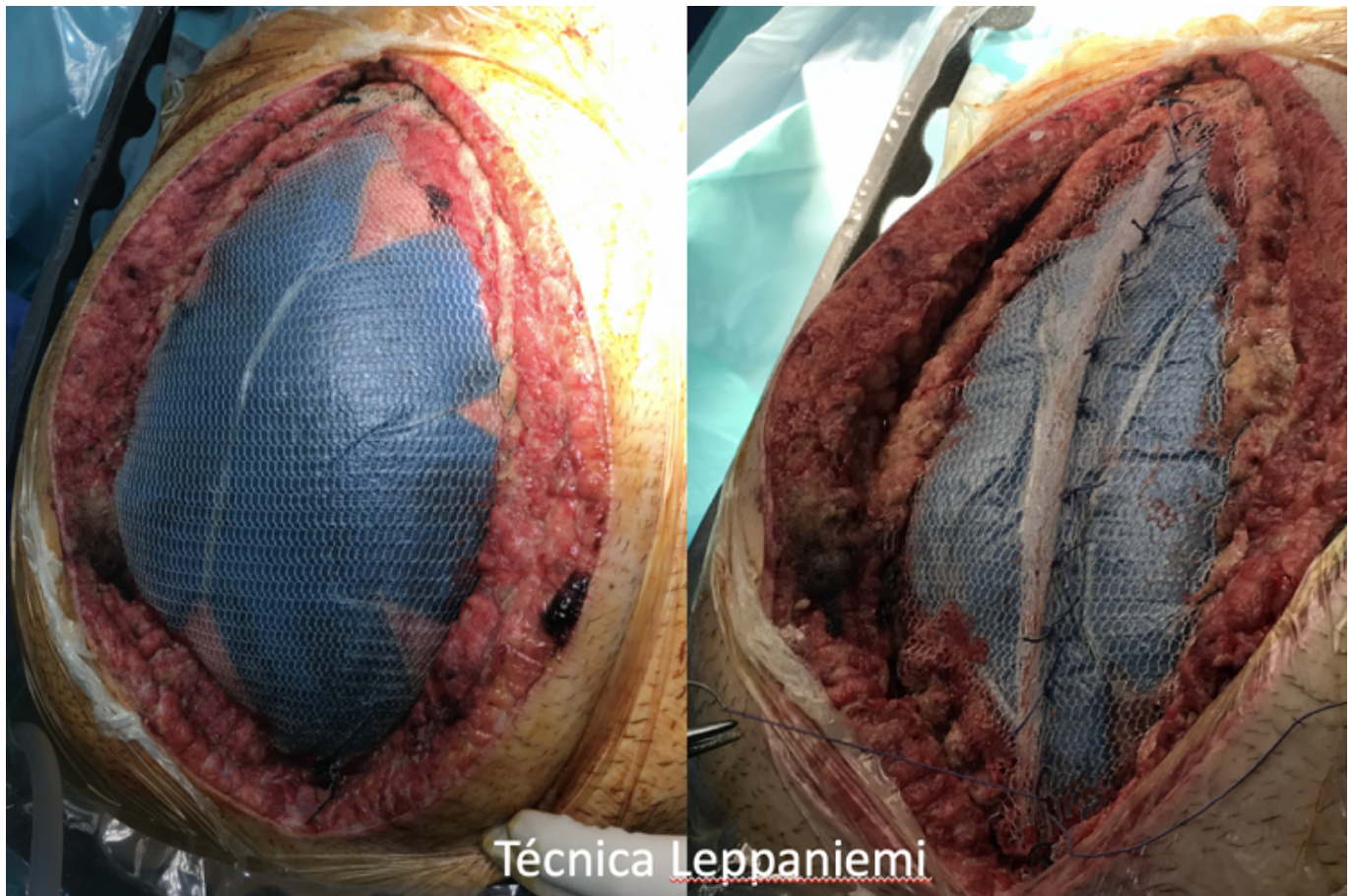
Bosch Ramírez, Marina; Caravaca García, Ibán; Lario Pérez, Sandra; Lillo García, Cristina; Oller Navarro, Inmaculada; Calero Amaro, Alicia; Sánchez-Guillén, Luís; Arroyo, Antonio

Hospital General Universitario de Elche, Elche.

Resumen

Introducción: Las pancreatitis agudas moderadas-graves representan el 20% de todas las pancreatitis agudas, y suelen tratarse en la UCI. Estas se definen por presentar fallo orgánico transitivo (48h) en las pancreatitis graves. Se estima que un 60-80% de pacientes con pancreatitis moderada-grave tendrá hipertensión intraabdominal, considerado como presión intraabdominal (PIA) > 12 mmHg. Si esta se presenta, el esfuerzo terapéutico irá dirigido a disminuir el grado de severidad de la pancreatitis y evitar la progresión hacia síndrome compartimental, definido por PIA > 20 mmHg con o sin PPA < 60 mmHg, asociada a una nueva disfunción o fracaso de órganos.

Caso clínico: Paciente de 43 años con antecedente de enolismo activo y pancreatitis leve en 2013, acude en noviembre de 2020 a urgencias refiriendo epigastralgia de alta intensidad de 6 horas de evolución no asociado a otra clínica. A la exploración presenta dolor a la palpación en epigastrio e hipocondrio derecho, sin signos de irritación peritoneal. Las pruebas complementarias iniciales muestran leucocitosis (16.890 μ L) con neutrofilia, lipasa 8.413 U/L y leve alteración del perfil hepático, siendo el resto de parámetros normales. Tras 12 horas de ingreso el paciente presenta rápido deterioro del estado general, requiriendo rescates frecuentes de cloruro mórfico y presentando hipotensión, fracaso renal agudo y coagulopatía. Ante empeoramiento clínico se realiza TAC urgente que describe áreas de hipodensidad en > 50% del páncreas y líquido libre en compartimentos peripancreático, esplénico y pararenales; e ingresa a cargo de UCI para terapia intensiva. Pasadas nuevamente 12 horas de tratamiento intensivo el paciente presenta síndrome compartimental con PIA mantenida en 25 mmHg por lo que se decide laparotomía descompresiva, que requiere 5 revisiones quirúrgicas, realizándose cierre abdominal definitivo a los 19 días desde la cirugía índice.



Discusión: El síndrome compartimental abdominal secundario a pancreatitis aguda es una entidad cada vez menos frecuente debido al estrecho control de los pacientes con pancreatitis graves. Los pilares para el tratamiento de la hipertensión intraabdominal son: mejorar complianza abdominal: consiguiendo una correcta analgesia y sedación y/o intubación, y realizando bloqueo neuromuscular; evacuar contenido intraluminal mediante uso de sondas nasogástrica, rectal y procinéticos; evacuar colecciones intraabdominales (paracentesis y/o drenaje percutáneo); correcto balance hídrico: Evitar exceso de volumen, administrar diuréticos y/o hemodiálisis; correcto soporte ventilatorio. La instauración de un síndrome compartimental aumenta el riesgo de mortalidad hasta 50-75% independientemente del tratamiento empleado. Es necesario evitar llegar a este punto con tratamiento médico, y únicamente en los casos refractarios al mismo estará indicado realizar laparotomía descompresiva, reexplorando la cavidad cada 48h-72h, usando dispositivos de terapia de presión negativa y tracción fascial entre revisiones, para propiciar un cierre definitivo temprano. Por otro lado, está contraindicada la revisión sistemática de la celda pancreática, ya que esta maniobra aumenta el riesgo de sobreinfección del lecho pancreático y no aporta beneficio clínico. Por todas estas razones, es imprescindible que un/a cirujano/a general conozca con detalle el manejo de esta patología.