



Cirugía Española



www.elsevier.es/cirugia

P-680 - TRAUMATISMO ABDÓMINO-PÉLVICO COMPLEJO. TRATAMIENTO MULTIDISCIPLINAR

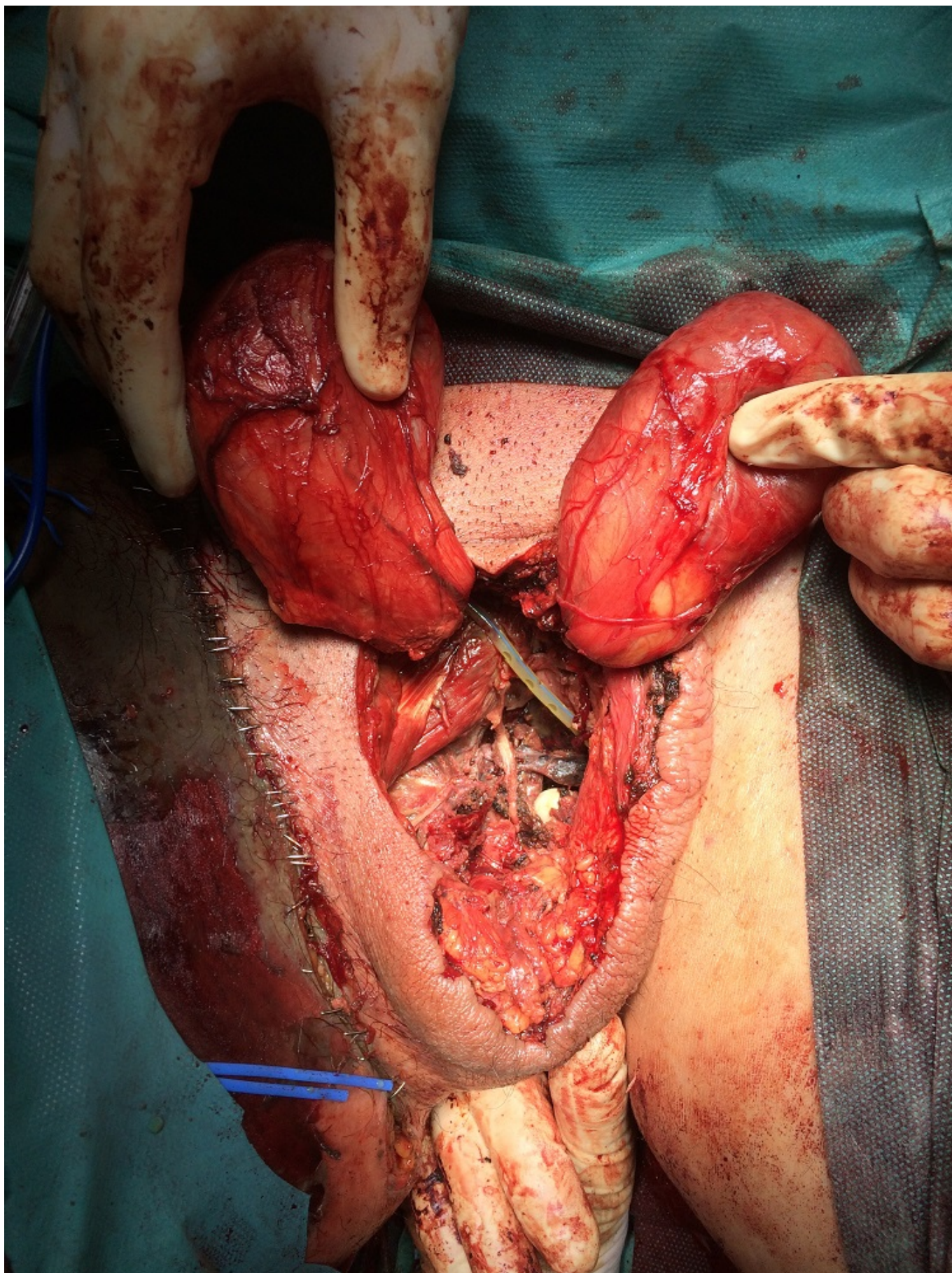
Gutiérrez Andreu, Marta; Yuste García, Pedro; Pastor Altaba, Daniel; Bernal Tirapo, Julia; Moreno Bagueiras, Alejandro; Ferrero Herrero, Eduardo

Hospital 12 de Octubre, Madrid.

Resumen

Introducción: Presentamos el caso de un paciente con lesiones que implican a varios especialistas. Nuestro objetivo es transmitir la necesidad de una buena comunicación entre los equipos quirúrgicos y como esta puede desembocar en un desenlace satisfactorio.

Caso clínico: Varón de 45 años. Atropello por camión dando marcha atrás, paso de los dos ejes traseros sobre abdomen, pelvis y muslos. Atención prehospitalaria: Vía aérea permeable. Sat O2 90%, TA media 86 mmHg. GCS: 15. Se realiza IOT. Se administran 2.500 cc cristaloides. Faja pélvica. Traslado en UVI móvil en 95 min. Atención hospitalaria: IOT, MVC. Sat O2: 100%, TAS: 40 mmHg. FC: 90 lpm, GCS: 3, pupilas isocóricas y normorreactivas, temperatura: 34 °C. Abdomen: sin lesiones. Periné: muy edematoso. Rectorragia franca. TR: escalón óseo, se palpa Foley. SV: no diuresis. Extremidad inferior derecha: herida incisa en cara interna de muslo e ingle. Pulso pedio positivo. Radiografía de tórax sin alteraciones. Radiografía de pelvis: diástasis de la articulación sacroilíaca y sínfisis. Analítica: pH: 7,15, láctico: 4,7, Hb: 9,2 g/dl, Hct: 28%, AP 84%. Eco FAST: No líquido libre abdominal. PTM: 6 concentrados de hematíes, 4 PFC, 1 pool de plaquetas, 2 g fibrinógeno, ácido tranexámico y noradrenalina. TC: fractura pélvica inestable tipo C2 sin sangrado activo. Perforación de la pared anterior del recto a 2-3 cm del ano y de la porción bulbomembranosa de la uretra. Quirófano: herida inguinal de 25 cm hasta 3 cm del margen anal. Disección del Retzius y espacio retropúbico. Traumatología: fijador externo de pelvis. Lesión en región anterolateral del muslo derecho tipo Morel-Lavalle. Friedrich de las lesiones en ingle. Urología: talla vesical. Cirugía General: Perforación rectal con contaminación en fractura de pelvis abierta. Laparotomía media infraumbilical. Colostomía en varilla de descarga en FII. PTM en quirófano: 4 concentrados de hematíes, 2 PFC, 2 g fibrinógeno. Tiempo: 150 min. A los dos días del atropello: cirugía plástica: desbridamiento de zona necrótica en cara anterior de muslo derecho. Urología: exéresis de piel escrotal necrótica, testes viables. Avulsión completa del bulbo esponjoso. Rotura uretral. Penectomía. Cirugía general: perforación rectal completa a 2-3 cm del ano. Desde la boca distal de la colostomía se lava con suero hasta limpiar el colon distal. Cada 48 horas: curas en quirófano y en UVI. Desbridamiento y lavado de región perineal e inguinal. Compresas con clorhexidina y vendaje no compresivo. A los 34 días. C. plástica: injertos parciales de piel de la espalda y gemelo derecho, cubriendo el miembro inferior derecho. C. general: se reseca ano y los 2 cm del recto distal. Sutura invaginante del muñón rectal proximal. Localización uretra distal colocando sonda de Foley. Se dejan ambas sondas (uretral y talla). Alta de UVI a los 3 meses. Alta del hospital a los 5 meses.



Discusión: El paciente con lesiones que implican a varios especialistas es un reto diagnóstico y terapéutico. Gracias al trabajo de un equipo multidisciplinar a lo largo de 5 meses el paciente fue dado de alta en unas condiciones satisfactorias.