



Cirugía Española



www.elsevier.es/cirugia

P-681 - TRAUMATISMO ESPLÉNICO GRADO III-IV. ¿ES NECESARIA LA ESPLENECTOMÍA?

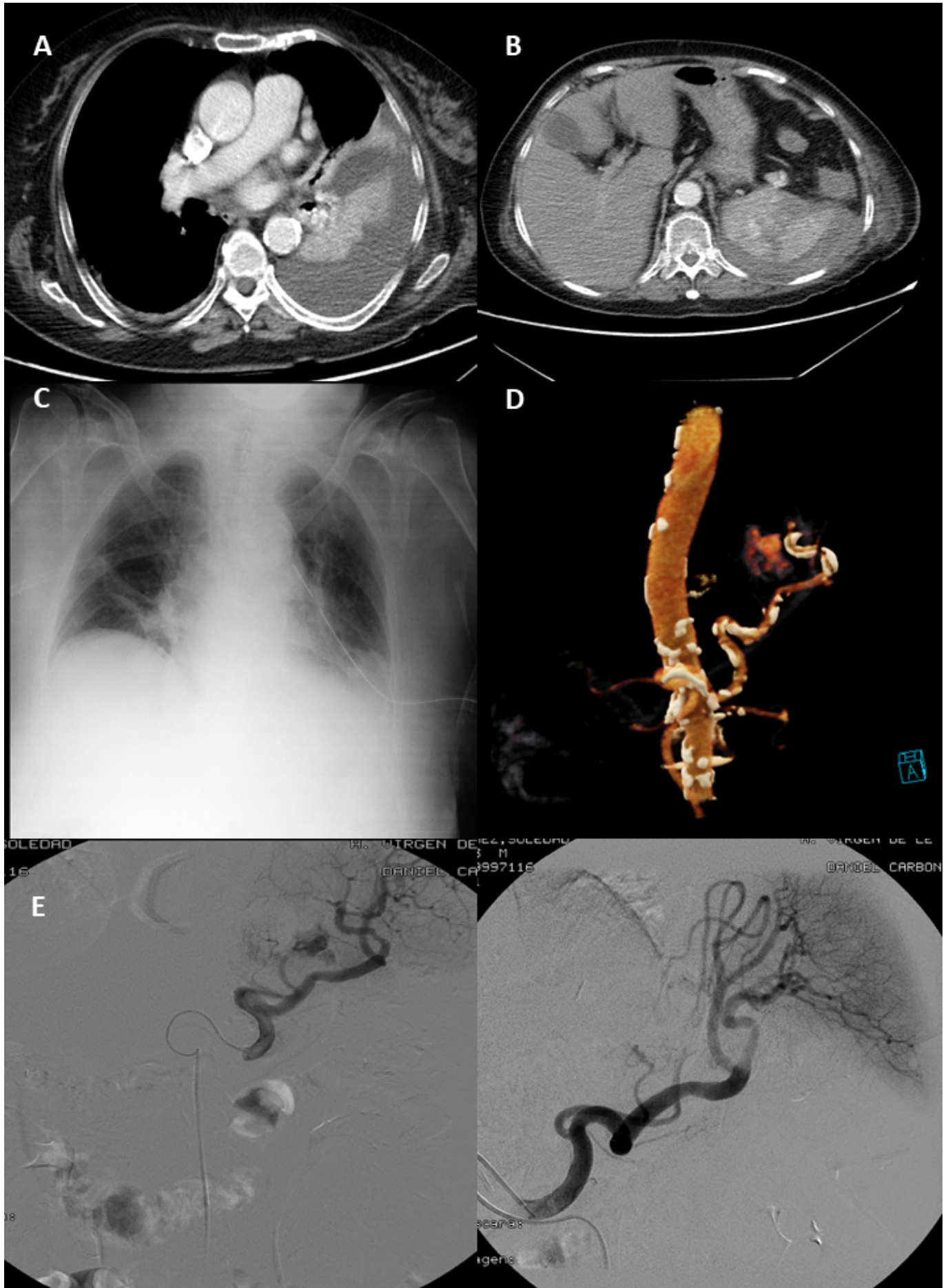
Navarro Barrios, Álvaro; Gil Vázquez, Pedro José; Ferreras Martínez, David; Marín Hernández, Caridad; Gómez Pérez, Beatriz; López Banet, Elena; Cubillana Martínez, María José; Sánchez Bueno, Francisco

Hospital Universitario Virgen de la Arrixaca, Murcia.

Resumen

Objetivos: Valorar las opciones de tratamiento conservador de los traumatismos esplénicos grado III-IV de la AAST. Presentamos el caso de una mujer 77 años que consultó en tras traumatismo toraco-abdominal y que fue diagnosticada de traumatismo esplénico grado III-IV.

Caso clínico: Mujer de 77 años que acude Urgencias tras caída en domicilio con traumatismo craneoencefálico y toracoabdominal tras golpear con la bañera. No refiere pérdida de consciencia ni pródromos, pero presenta náuseas y malestar general tras el traumatismo. La paciente es traída a Urgencias, donde se objetiva glucemia de 600 mg/dl por lo que, tras descartar complicación torácica y craneal, ingresó a cargo de Medicina Interna para control de la misma. A los 5 días del ingreso, presenta caída de hemoglobina en analítica de control de hasta 3 puntos (de 9,7 a 6,7 g/dl), por lo que se solicita TC toracoabdominal donde se evidencian múltiples fracturas costales en arcos posteriores de 8^o a 11^a costillas izquierdas, asociadas a derrame pleural y laceración esplénica (grado III de la AAST) con extensa colección adyacente en probable relación con hematoma (fig. A y B). Se decidió entonces, colocar tubo de drenaje torácico (fig. C) y un manejo no quirúrgico del traumatismo esplénico con controles seriados donde la hemodinámica de la paciente y sus niveles de hemoglobina se mantuvieron estables tras hemotransfusión. A los 7 días, en nuevo TC de control se objetivó un pseudoaneurisma de la arteria esplénica y hematoma periesplénico, compatible con traumatismo grado IV de la escala AAST (fig. D), por lo que se decidió angioembolización del mismo (fig. E). La paciente presentó buena evolución tras dicho procedimiento y pudo ser dada de alta sin necesidad de esplenectomía, presentando en las pruebas de imagen posteriores al procedimiento estabilidad radiológica sin complicaciones asociadas a este manejo conservador.



Discusión: De acuerdo con las guías de la World Society of Emergency Surgery (WSES) los traumatismos esplénicos grado III pueden manejarse mediante tratamiento conservador, en el caso

de pacientes con estabilidad hemodinámica y ausencia de otras lesiones de órganos abdominales que requieran cirugía (recomendación grado 2A). En el caso de existir lesiones vasculares del hilio esplénico asociadas (grado IV), la angioembolización es una opción terapéutica a tener en cuenta en pacientes hemodinámicamente estables (recomendación grado 2A). En centros de referencia, la tasa de éxito de intentos del manejo conservador es cercana al 90%. Sus ventajas incluyen un menor gasto hospitalario, un menor número de laparotomías no terapéuticas, menores tasas de complicaciones y de transfusiones de sangre, menor mortalidad y la preservación de la función inmunológica del bazo. En nuestro caso, el retraso diagnóstico (5 días tras el traumatismo), el grado del traumatismo esplénico y la estabilidad clínica de la paciente; nos hizo decantarnos por un manejo conservador. A pesar de la existencia de algunos factores de mal pronóstico (edad mayor de 55 años, necesidad de transfusión de hemoderivados), el tratamiento conservador resultó exitoso y la paciente pudo ser dada de alta sin ningún evento adverso asociado.