



# Cirugía Española



[www.elsevier.es/cirugia](http://www.elsevier.es/cirugia)

## P-682 - TRAUMATISMO PANCREÁTICO EN PACIENTE POLITRAUMATIZADO

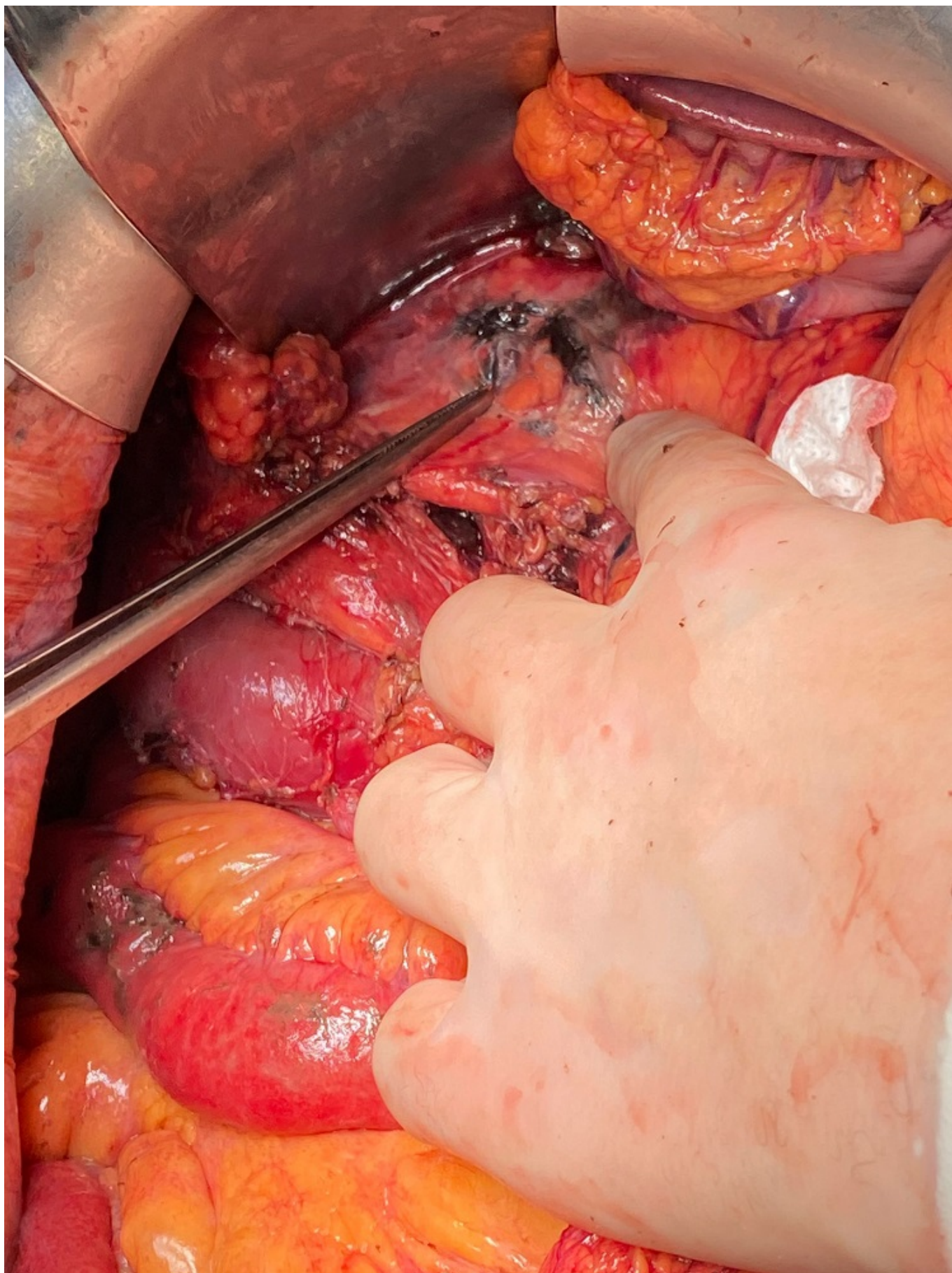
Chas Garibaldi, María Pía; Hernández García, María Dolores; Cañas García, Inés; Daban Collado, Enrique; Cisneros Ramos, Andrea Cecilia; Forneiro Pérez, Rocio; Mirón Pozo, Benito

Hospital Universitario Clínico San Cecilio, Granada.

### Resumen

**Introducción:** Los traumatismos de páncreas son infrecuentes, representan el 4% de los traumatismos cerrados y conllevan una gran morbilidad y mortalidad. La localización retroperitoneal del páncreas juega un papel importante en su protección. A diferencia de los traumatismos penetrantes, las lesiones asociadas a traumatismo cerrado, suelen localizarse en el cuello de la glándula y conllevan con alta frecuencia otras lesiones asociadas. Se presenta un caso de un varón politraumatizado con una laceración pancreática.

**Caso clínico:** Varón de 41 años que ingresa tras politraumatismo por accidente con bicicleta por choque frontal con manillar. A su llegada presenta inestabilidad hemodinámica y en el TC se evidencia neumotórax izquierdo con fractura costal múltiple sin inestabilidad torácica. Además, a nivel de cuello pancreático se observa una línea hipocaptante de unos 2 cm que sugiere una laceración con disrupción del CPP, con engrosamiento de la segunda-tercera porción duodenal, asociando un hematoma en el meso adyacente con sangrado activo. Ante dichos hallazgos, se indica abordaje combinado endoscópico-quirúrgico, realizándose en un primer tiempo una CPRE que evidencia fuga de contraste a nivel de cabeza-cuello, colocando una prótesis plástica de 5Fr. Posteriormente se realiza una laparotomía xifopúbica con salida de 2 litros de hemoperitoneo y líquido pancreático. Tras amplia maniobra de Cattell-Kocher se objetiva un hematoma retroperitoneal con desinserción parcial del páncreas y sangrado de los vasos pancreático-duodenales que se controlan con sellado bipolar. Como hallazgo intraoperatorio, se evidenció una isquemia del colon ascendente por desgarro del mesocolon con sección del pedículo íleo-ceco-apendicular, completándose una hemicolectomía derecha. Tras exploración de la celda pancreática, se palpa la prótesis con extremo distal en duodeno sin exposición de la misma. Sobre la cara anterior de la cabeza pancreática se observa una placa necrótica sobre una zona de laceraciones superficiales, sin relación con el CPP. Además en la exploración por cuadrantes se evidencia una perforación yeyunal sobre la que se realiza enterorrafia. Se concluye la intervención con colocación de drenajes.



**Discusión:** Dada su localización retroperitoneal, la afectación traumática del páncreas es infrecuente y puede pasar inadvertida. El retraso en su detección, su asociación con lesiones de víscera hueca/órgano sólido abdominal, torácicas o de grandes vasos, hacen que esta entidad tenga asociada una alta morbimortalidad que puede alcanzar el 50%. Es primordial definir la integridad

del conducto pancreático principal, ya que su compromiso supone un cambio en el manejo. Las lesiones grado III y IV según la clasificación de la AAST, que suponen interrupción del CCP representan el 15% y 5% respectivamente. La colocación de una prótesis, asociada o no a un drenaje externo es un recurso que de entrada puede resolver hasta un 60% de los traumatismos. La cirugía de control de daños es una opción en situaciones de gran inestabilidad hemodinámica, lesiones torácicas o craneales que comprometan la viabilidad del paciente o como puente al traslado del paciente a un centro de referencia. La cirugía resectiva más frecuentemente llevada a cabo es la duodenopancreatectomía cefálica, indicada en situaciones de desestructuración del duodeno, vía biliar y/o del CPP (grados III-IV).