

P-693 - VÓLVULO DE INTESTINO DELGADO SECUNDARIO A ADHERENCIA DE LA LÍNEA DE GRAPAS TRAS APENDICECTOMÍA LAPAROSCÓPICA

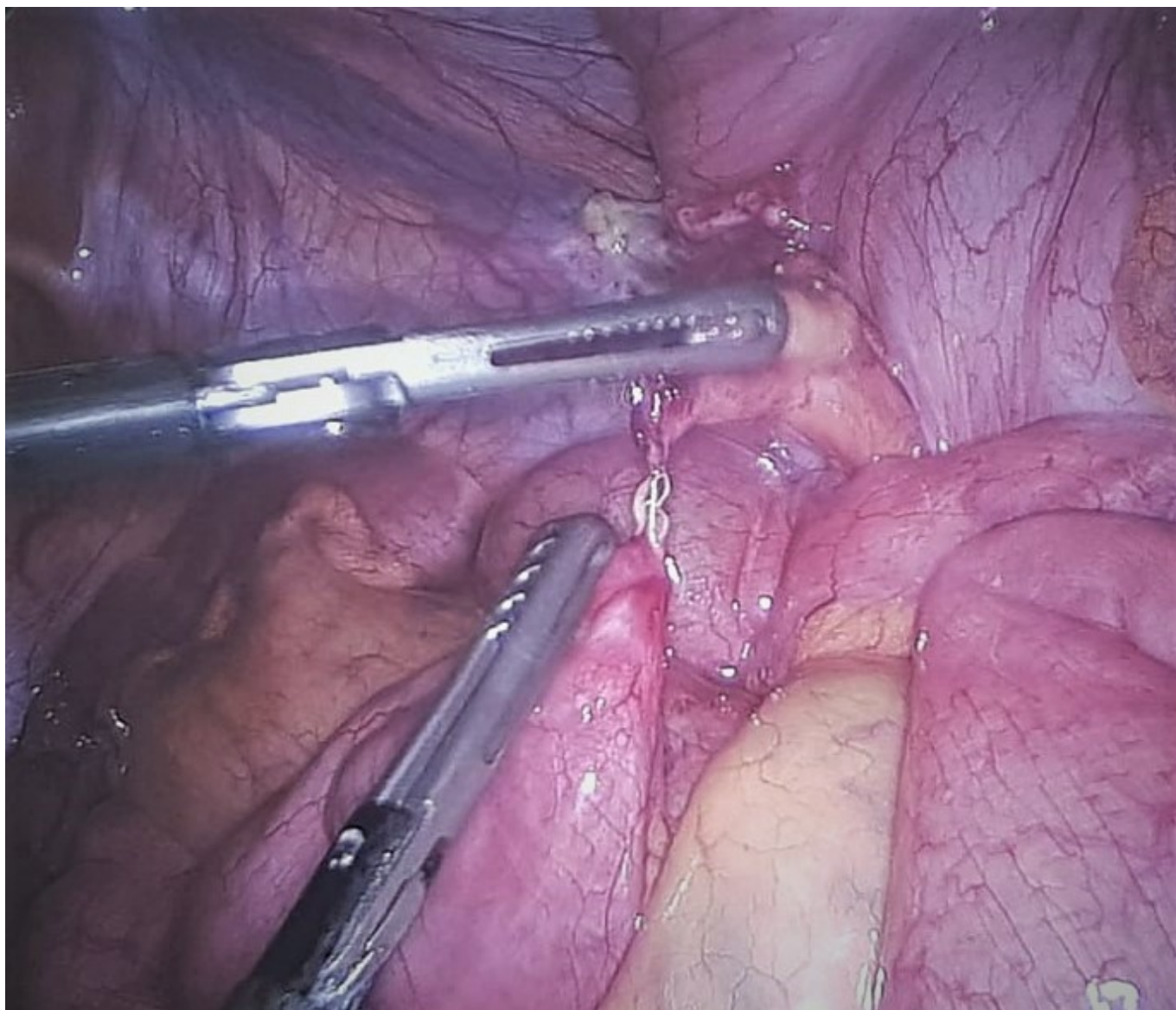
Suárez Sánchez, Miguel; Román García de León, Laura; Iglesias García, Eva; Polaino Moreno, Verónica; Equisoain Azcona, Aritz; Martín Rodrigo, Pilar; Gil Cidoncha, Lucía; Alonso Sebastián, Isabel

Hospital Puerta de Hierro, Majadahonda.

Resumen

Introducción: El vólvulo de intestino delgado se define como la torsión de un asa de intestino delgado alrededor de su eje mesentérico que puede resultar en obstrucción parcial o total asociado o no a compromiso vascular del mismo. Se trata de una entidad clínica poco frecuente en el contexto de un posoperatorio temprano tras una intervención laparoscópica. Se presentan dos casos de vólvulo de intestino delgado en el posoperatorio inmediato de apendicectomía laparoscópica secundarios a la adherencia de una grapa lineal cortante expuesta en la cavidad peritoneal.

Caso clínico: Presentamos dos casos de un varón de 39 años y una mujer de 17 años que se encontraban en el décimo y sexto día posoperatorio de una apendicectomía laparoscópica, respectivamente. En ambos casos la sección tanto de la base apendicular como del mesoapéndice se realizó mediante una grapadora lineal cortante, presentando un posoperatorio favorable que permitió el alta al primer día posoperatorio. Acudieron ambos a Urgencias a los diez y seis días posoperatorios, respectivamente, presentando dolor abdominal de inicio súbito y horas de evolución. A la exploración ambos pacientes se encontraban hemodinámicamente estables y con datos de irritación peritoneal difusa, con ausencia de mejoría tras analgesia de tercer nivel. Se realizó en ambos casos una TC abdominal urgente que describía un giro de asas de intestino delgado y de vasos mesentéricos en FID asociado a líquido libre en pelvis, destacando, además, en el primer caso, neumoperitoneo mayor del esperable y, en el segundo, ausencia de realce parietal y marcada ingurgitación mesentérica de las asas involucradas. Se indicó laparoscopia exploradora urgente en ambos casos, objetivándose un giro de asas de ileon terminal en FID en torno a una adherencia inflamatoria de una grapa lineal cortante dependiente de la línea de grapas del mesoapéndice, con datos de hipoperfusión de asas en el segundo caso. Se realizó adhesiolisis con conversión a cirugía abierta en el caso que presentaba isquemia, con buena recuperación posterior. Ambos pacientes presentaron un posoperatorio favorable sin nuevas complicaciones.



Discusión: La apendicectomía laparoscópica es un procedimiento ampliamente extendido en nuestro medio, siendo este abordaje el de elección en la mayoría de los pacientes, con una baja tasa de complicaciones asociadas. El vólvulo de intestino delgado en el posoperatorio temprano de una cirugía laparoscópica, en pacientes adultos y en ausencia de otros antecedentes quirúrgicos, es una complicación poco frecuente, con muy pocos casos descritos en la literatura. Sin embargo, se trata de un cuadro potencialmente grave debido al compromiso vascular que puede asociar, y que requiere de una alta sospecha diagnóstica y una rápida indicación quirúrgica para minimizar las complicaciones isquémicas.