



# Cirugía Española



[www.elsevier.es/cirugia](http://www.elsevier.es/cirugia)

## P-708 - HIBERNOMA RETROPERITONEAL. EXPOSICIÓN DE TRES CASOS Y REVISIÓN DE LA LITERATURA

Norte García, Andrea; Ballester Vázquez, Eulàlia; Cambeiro Cabre, Lorena; Solans Coll, Mireia; Pérez García, José Ignacio; Clos Enríquez, Montserrat; González López, José Antonio; Moral Duarte, Antonio

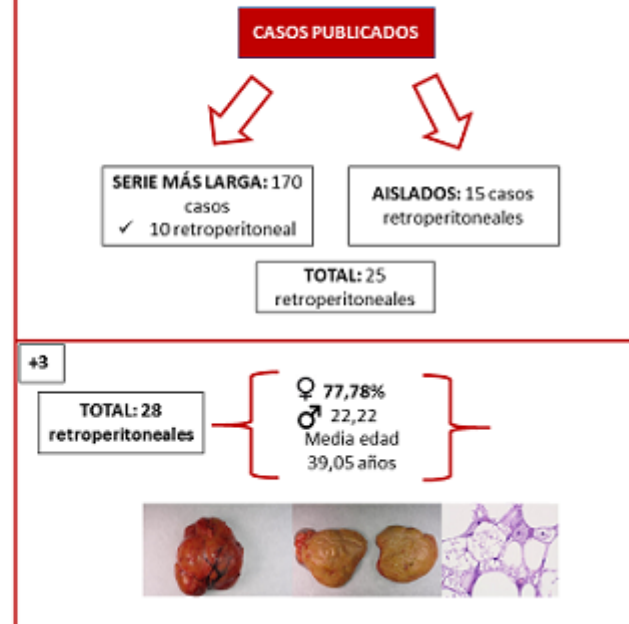
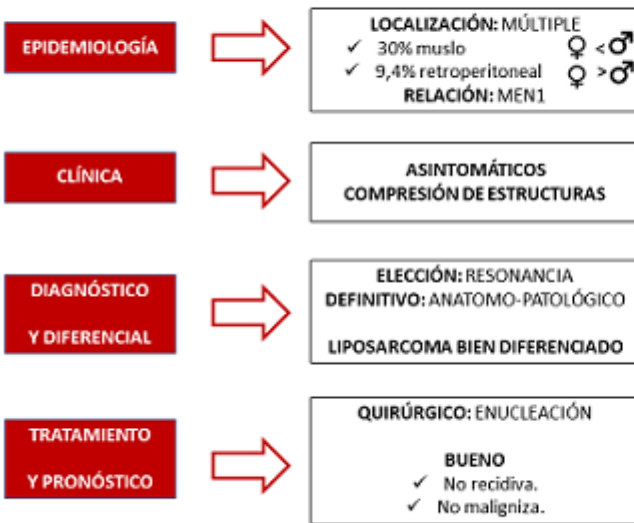
Hospital de la Santa Creu i Sant Pau, Barcelona.

### Resumen

**Introducción:** El hibernoma es un tumor benigno poco frecuente derivado de los remanentes del tejido adiposo pardo. Puede presentarse en diversas localizaciones, siendo más frecuente el muslo. La localización retroperitoneal es del 9,4%. El primero en describir este tipo histológico fue Merkel y, hasta la actualidad, se han descrito solo 25 más en esta localización. Se trata de un tumor de crecimiento lento, por lo que suele ser asintomático y dar clínica por compresión de estructuras. Para su diagnóstico la RMN es la prueba de elección, aunque el diagnóstico definitivo lo dará la anatomía patológica, siendo indispensable la inmunohistoquímica para realizar el diagnóstico diferencial con el liposarcoma. A continuación, exponemos tres casos de hibernoma retroperitoneal intervenidos en nuestro centro, el cual es referencia en cirugía de Tumores Mesenquimales en Cataluña.

**Caso clínicos:** Mujer de 49 años diagnosticada de carcinoma *in situ* de mama izquierda que tras estudio de extensión se halla una masa perirrenal derecha de 11 × 9 cm con contenido graso. Se realiza RMN que no puede descartar liposarcoma. Mujer de 63 años con antecedentes de tumor filoides de mama, en seguimiento por dolor lumbar izquierdo de meses de evolución. Se realiza RMN hallando una masa retroperitoneal izquierda en fosa lumbar de 77 × 85 × 89 cm. Mujer de 54 años con masa palpable en zona inguinal derecha. Se solicita TC abdomino-pélvico para descartar hernia inguinal, que evidencia lipoma intrapélvico derecho de 60 × 50 × 180 mm. En las tres se procedió de forma preoperatoria a la realización de una biopsia y un estudio inmunohistoquímico del gen MDM2 (12q15) mediante FISH que fue negativo. La anatomía patológica determinó en la primera paciente un tejido adiposo bien diferenciado sugestivo de liposarcoma y en las otras dos hibernoma variante clásica. Consecuentemente, en la primera se realizó cirugía conjunta de la mama con cirugía en bloque de la lesión, mientras que en las otras dos la enucleación fue suficiente. La anatomía patológica definitiva fue de hibernoma en los tres casos, siendo en la primera variante lipoma-like y en las dos últimas clásica.

# HIBERNOMA: UN TUMOR DE GRASA PARDÁ QUE PUEDE LOCALIZARSE EN EL RETROPERITONEO



**Discusión:** Se han publicado un total de 15 casos de hibernoma de localización retroperitoneal, 25 sumando los 10 de la revisión de 170 casos de Furlong et al. Añadiendo nuestros tres casos encontramos que el hibernoma retroperitoneal es un tumor más frecuente en mujeres con una frecuencia del 77,78% y una media de edad de 39,05 años. Presenta alteraciones en la región 11q13 haciendo que puedan verse alteradas las regiones que traducen los genes supresores de tumores MEN1 y AIP, explicando su asociación con el MEN1. Tiene cuatro variantes histológicas y su inmunohistoquímica expresa en menor medida el gen MDM2, CDK4 y p16, con FISH para MDM2 negativo, hecho que permite el diagnóstico diferencial con el liposarcoma desdiferenciado, que sobreexpresa estos genes. La determinación preoperatoria es importante por el manejo quirúrgico, siendo la enucleación suficiente en el hibernoma, no habiéndose reportado casos de malignización o recidiva, al contrario que el liposarcoma donde es necesaria una cirugía en bloque.