



Cirugía Española



www.elsevier.es/cirugia

P-711 - IMPORTANCIA DEL ABORDAJE MULTIDISCIPLINAR EN EL LIPOSARCOMA DE REGIÓN ILIACA

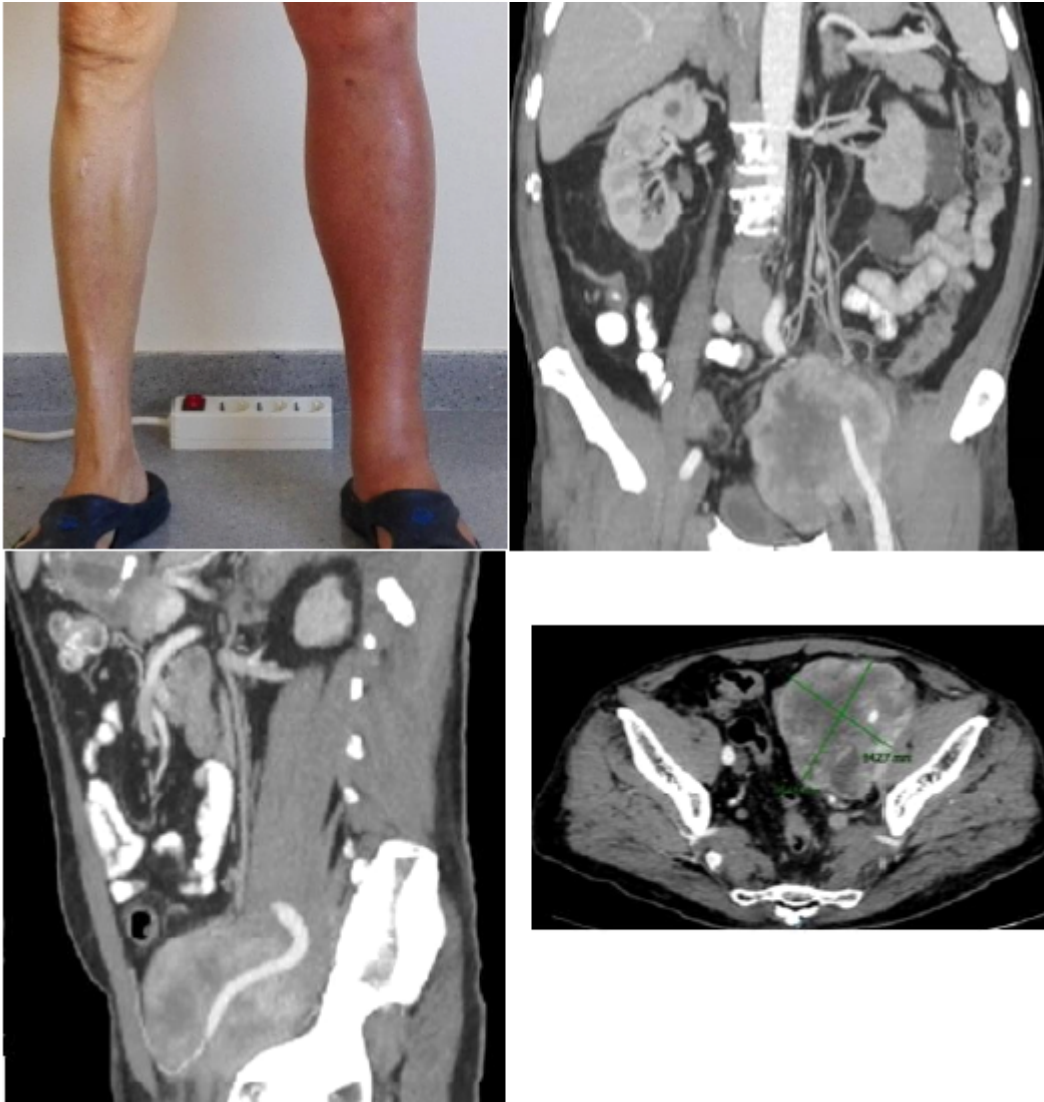
Ortega Castán, María; Ávila García, Natalia Soledad; Soler Humanes, Rocío; Álvarez Escribano, María Salud; Buendía Peña, Emilio Antonio; Tapia Durán, Nuria; Mansilla Díaz, Sebastián; Ocaña Wilhelmi, Luis Tomás

Hospital Universitario Virgen de la Victoria, Málaga.

Resumen

Introducción: Los liposarcomas constituyen los tumores retroperitoneales más frecuentes (40% del total) con ligero predominio en varones. La prueba de elección para el diagnóstico, la determinación del tamaño, la relación con estructuras vecinas y la estadificación es la tomografía computarizada. En los liposarcomas resecables el tratamiento de elección sigue siendo la cirugía, beneficiándose además algunos pacientes de una terapia neoadyuvante con radioterapia, asociada o no a quimioterapia.

Caso clínico: Se expone el caso de un liposarcoma de la cadena iliaca izquierda. Se trata de un varón de 73 años con HTA, DL e hiperplasia benigna de próstata como antecedentes de interés. Inicia el estudio por una trombosis venosa profunda en el miembro inferior izquierdo que compromete las venas iliaca externa y femoral común izquierdas. Para el tratamiento de la trombosis, a parte de la anticoagulación, colocan un filtro de vena cava y en un angioTC de control previo a su retirada evidencian una masa de 6,5 × 5 cm en cadena iliaca izquierda que engloba vasos y uréter distal y contacta con músculo psoas. La biopsia es compatible con liposarcoma indiferenciado grado 2, Ki67 20%. Se presenta en comité multidisciplinar de sarcomas decidiendo RTQT neoadyuvante, embolización del tronco hipogástrico izquierdo vía endovascular con *coils* y cirugía R0 por parte del servicio de Cirugía General, Cirugía Vascular y Urología. Durante la cirugía se realizó una resección en bloque del liposarcoma, incluyendo sigma, cordón espermático izquierdo y uréter distal izquierdo (unos 8 cm), *bypass* ilio-femoral con PTFE, colostomía terminal y plastia vesical tipo Boari. La anatomía patológica fue concordante con la biopsia.



Discusión: Es necesaria una adecuada planificación en la terapia neoadyuvante y en la estrategia quirúrgica por equipos multidisciplinares en centros de referencia ya que es crucial a la hora de conseguir nuestro objetivo: una cirugía R0, con menor riesgo de recidiva local y aumento en la supervivencia del paciente.