



# Cirugía Española

[www.elsevier.es/cirugia](http://www.elsevier.es/cirugia)



## P-717 - LIPOSARCOMA CÉRVICO-MEDIASTÍNICO. A PROPÓSITO DE UN CASO

Sentí Farrarons, Sara; Martínez Barenys, Carlos; Tapia Melendo, Gustavo; Estival González, Anna; Virós Porcuna, David; López de Castro Alujes, Pedro Enrique

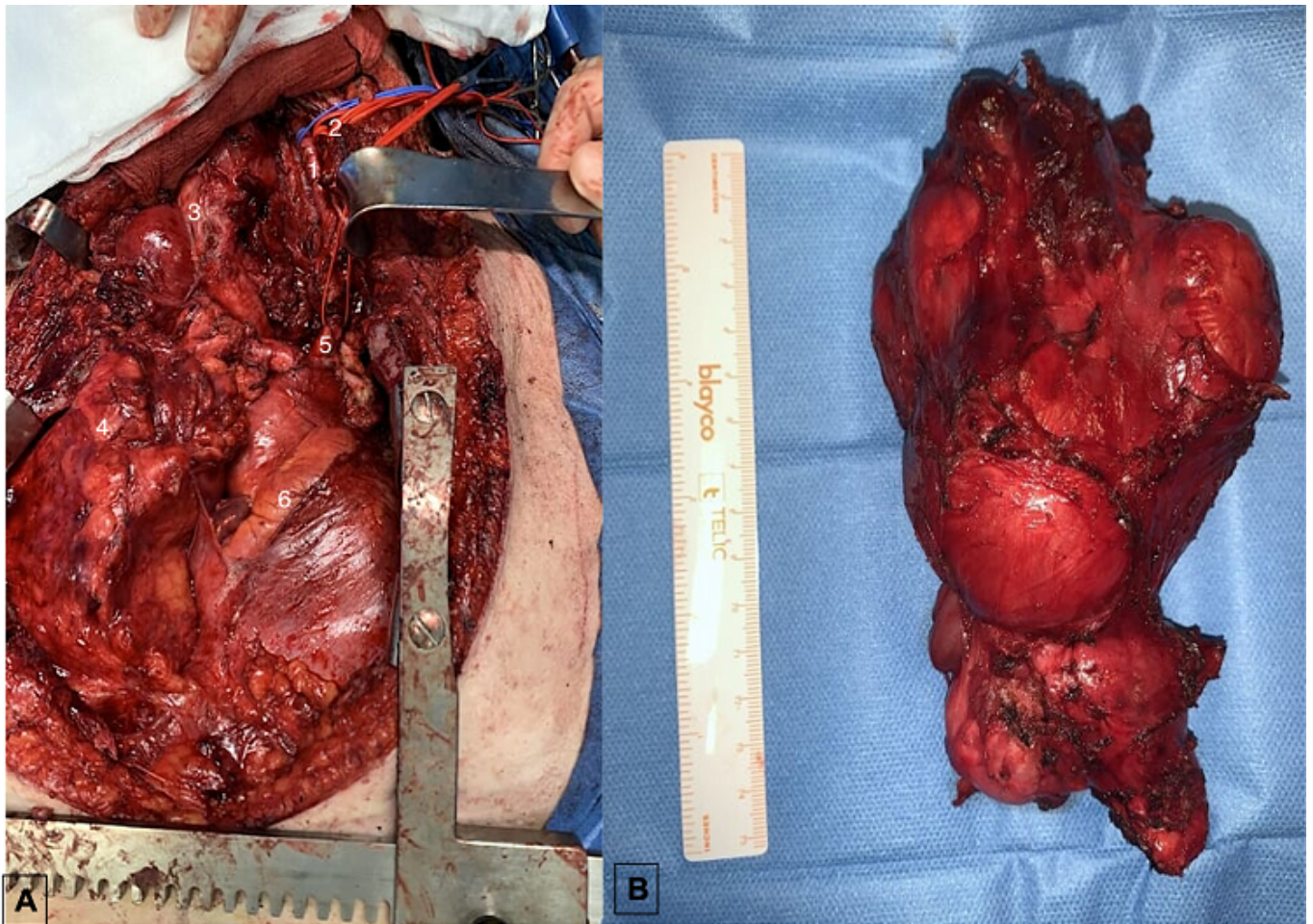
Hospital Universitari Germans Trias i Pujol, Badalona.

### Resumen

**Objetivos:** Los sarcomas engloban un grupo amplio y heterogéneo de neoplasias de origen mesenquimal, con una incidencia de 2-4 pacientes por cada 100.000 habitantes. Dentro de los sarcomas de partes blandas, los más frecuentes son el leiomioma y el liposarcoma. Debido a su escasa presentación clínica en estadios iniciales, la sospecha clínica resulta fundamental. La resonancia magnética (RM) permite la estadificación local de la enfermedad, y la TC y el PET son imprescindibles para el estudio sistémico y la valoración de metástasis a distancia. Para la confirmación histológica, la biopsia con aguja gruesa es el *gold standard*. Presentamos el caso de una mujer con diagnóstico de liposarcoma mediastínico, y su tratamiento quirúrgico.

**Caso clínico:** Mujer de 65 años con antecedentes de neoplasia de endometrio intervenida, bronquitis asmática y obesidad. Por cuadro de síndrome de vena cava superior y disnea progresiva asociado a ensanchamiento mediastínico en radiografía de tórax, se realizó angioTC que observó gran masa cervico-mediastínica con lesión trabeculada adyacente y extensión a niveles ganglionares para aórticos y subcarinales. Dicha tumoración condicionaba desplazamiento de la tráquea hacia la derecha, así como disminución de su calibre en el segmento mediastínico y parálisis frénica izquierda. Se realizó una BAG de la lesión, y el estudio histológico fue compatible con un liposarcoma bien diferenciado. Tras presentar el caso en Comité Multidisciplinar, se decidió exéresis quirúrgica de la masa cervico-mediastínica. La cirugía se realizó mediante acceso combinado cervico-torácico. A nivel cervical presentaba afectación de áreas II-III y IV así como infiltración de forma macroscópica la musculatura esofágica y constrictores, que se respetaron durante la resección. Se realizó una disección del estrecho torácico superior izquierdo hasta identificar el tercio distal de la arteria carótida izquierda común y confluente venoso yugulo subclavio izquierdo, que se ligó y seccionó tras control y ligadura de la vena innominada izquierda al inicio de la vena cava superior. Dicho paso permitió el acceso a plano arterial pudiendo realizar control intra y extrapericárdico de aorta ascendente y posterior liberación de troncos supraórticos. Posteriormente se procedió a la disección de plano traqueal izquierdo hasta carina principal y liberación de adherencias, pudiendo completar la exéresis de la lesión en bloque. Se realizó plicatura del hemidiafragma izquierdo. Ante la presencia de masa tumoral a nivel de grasa mediastínica y paracardíaca derechas y la afectación previa del nervio frénico izquierdo, se optó por la no resección de las mismas, dado el riesgo de lesionar el nervio frénico derecho. La cirugía concluyó con el cierre por planos sobre 2 drenajes tipo Blake en mediastino y pleura izquierda, así como aproximación esternal con alambres. El estudio histológico de la pieza final confirmó la presencia de un

liposarcoma bien diferenciado con cambios mixoides, con un componente de liposarcoma dediferenciado.



**Discusión:** La cirugía es el único tratamiento curativo para este tipo de tumores, si bien supone un reto quirúrgico debido a su localización y características de infiltración local. El abordaje multidisciplinar resulta fundamental para plantear un posible esquema de tratamiento adyuvante y seguimiento del paciente.