



VC-007 - CONVERSIÓN DE BANDA GÁSTRICA A *BYPASS* GÁSTRICO EN Y DE ROUX POR VÍA LAPAROSCÓPICA EN UN SOLO ACTO QUIRÚRGICO

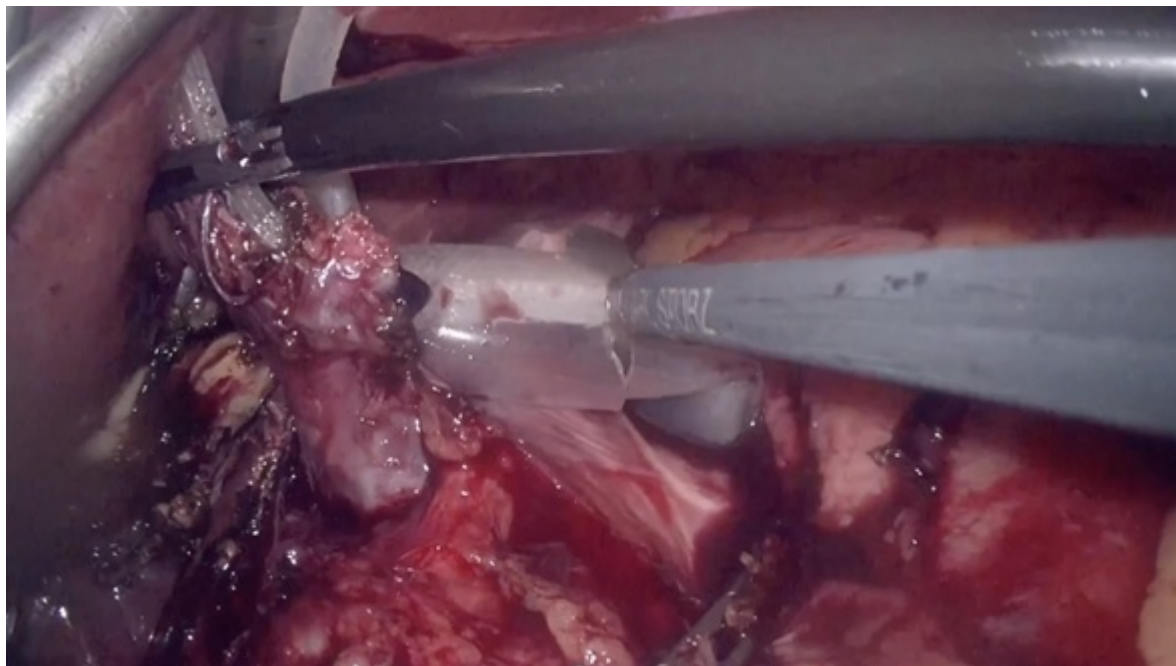
Carramiñana Nuño, Rubén; Lagunas Lostao, Emilio Demetrio; Medina Mora, Laura; Valero Lázaro, María Isabel; Soriano Liébana, María del Mar; Lete Aguirre, Noelia; Castán Villanueva, Néstor; Palacios Fanlo, María José

Hospital Clínico Universitario Lozano Blesa, Zaragoza.

Resumen

Objetivos: Presentación en formato vídeo de un caso de reconversión de banda gástrica ajustable a *bypass* gástrico en Y de Roux por vía laparoscópica en un solo acto.

Métodos: Paciente de 54 años, con antecedentes de anemia ferropénica, hipotiroidismo y OM intervenida de banda gástrica ajustable (hace más de 20 años), valorada en Consultas Externas de Cirugía General de nuestro centro por mala calidad de vida y reganancia ponderal pese a tratamiento médico con liraglutida. Peso actual: 101 kg, talla 154 cm, IMC 42,5 kg/m². En EGD baritado cambios morfológicos secundarios a colocación de banda y en gastroscopia esofagitis erosiva grado D. Se interviene vía laparoscópica, previa retirada laboriosa de banda gástrica, adherencias epiploicas y en borde inferior de lóbulo hepático izquierdo y resección de cápsula de reacción a cuerpo extraño, confeccionándose un *bypass* gástrico antecólico-antegástrico con asa biliopancreática de 150 cm y asa alimentaria de 200 cm. El posoperatorio transcurrió con normalidad, con adecuada reintroducción de tolerancia oral, control de emesis, correcta profilaxis antitrombótica, buen control del dolor y movilización precoz, recibiendo el alta el tercer día posoperatorio. En visitas sucesivas a Consultas Externas, la paciente presentó pérdida ponderal y mejoría de calidad de vida, en ausencia de complicaciones posoperatorias inmediatas ni a medio plazo.



Discusión: La retirada de banda gástrica con confección simultánea de un *bypass* gástrico en Y de Roux en un mismo tiempo quirúrgico es un procedimiento seguro, con baja morbimortalidad, y tasas de fuga anastomótica y complicaciones posquirúrgicas similares a las del *bypass* gástrico como procedimiento único, pudiendo aceptarse el abordaje en un solo tiempo en aquellos pacientes con fracaso de la terapia con banda gástrica, sin infección activa, inflamación o erosión de la banda, quienes se beneficiarían de un abordaje en dos tiempos. El modelo simplificado antecólico-antegástrico sería un modelo seguro, efectivo y con menor riesgo de hernia interna que la variante tradicional.