



P-105 - CARCINOMA PARATIROIDES, DIAGNÓSTICO Y MANEJO DE UN TUMOR MUY INFRECLENTE

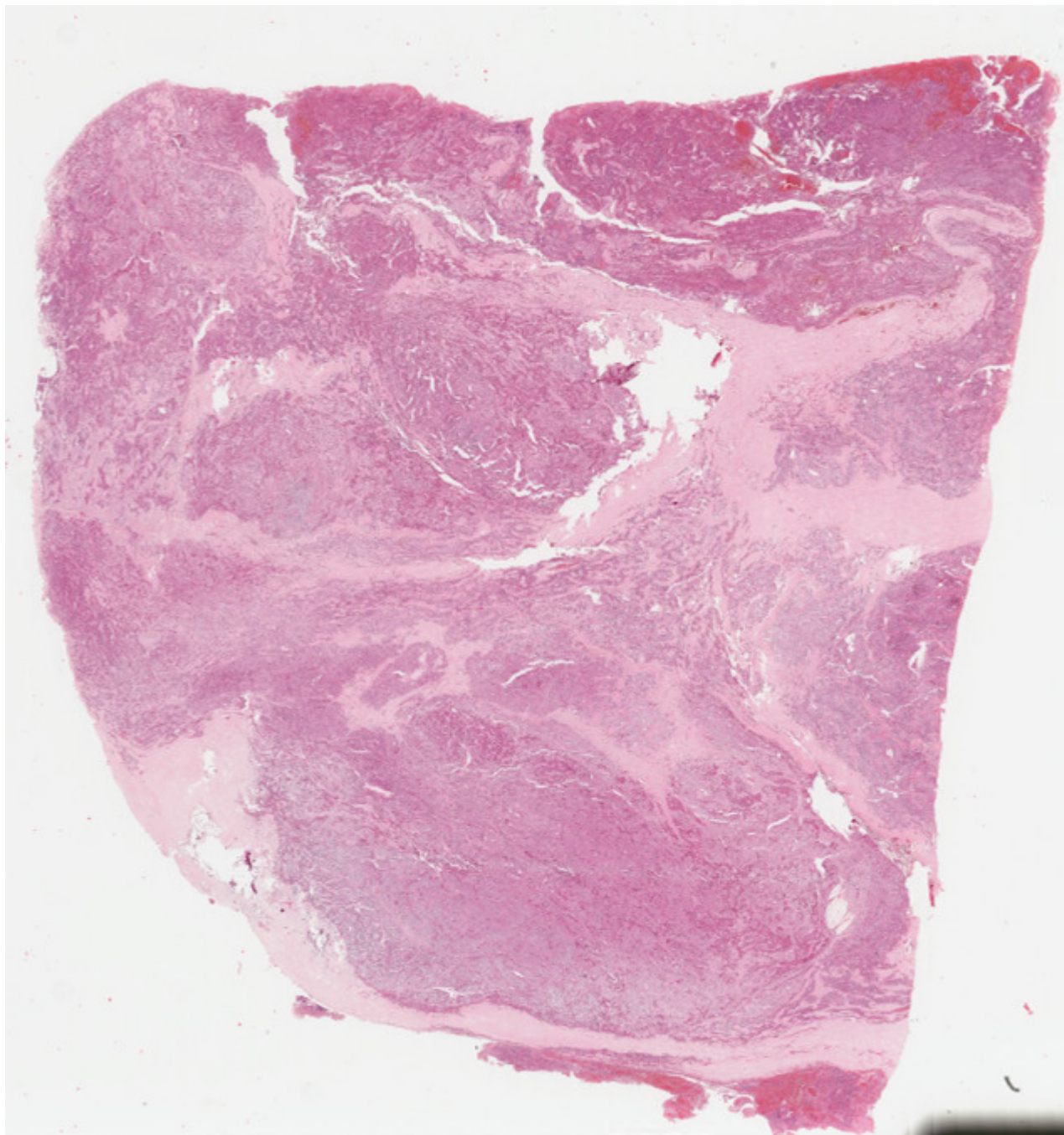
Gutierrez, Carmen; Castro, Beatriz; Martínez, Cristina; Rodríguez, Carmen; Messeguer, Manuel; Carbó, Juan; Galeano, Jacinto; Palasi, Rosana

Hospital Universitario La Fe, Valencia.

Resumen

Objetivos: Presentar la experiencia de nuestro centro hospitalario con respecto al manejo y resultados de pacientes con carcinoma de paratiroides. Se realiza una revisión de carácter retrospectivo de los casos de carcinoma de paratiroides tratados en nuestro hospital entre los años 2015-2022. Se analizan las manifestaciones clínicas, hallazgos en pruebas de imagen, características patológicas de las lesiones, tratamientos y factores pronósticos implicados.

Casos clínicos: Se presentan tres casos clínicos, todos ellos mujeres, con edades al diagnóstico de 18, 56 y 87 años respectivamente con una mediana de seguimiento de 20 años (6-30). Todas nuestras pacientes comenzaron con clínica de astenia, hiporexia y vómitos acompañadas de alteraciones analíticas con concentración sérica media de calcio de 16,5 mg/dl (11,4-22,2 mg/dl) y PTH media de 1.638,3 pg/ml (128-3.157 pg/ml) al diagnóstico. Como consecuencia del hiperparatiroidismo aparece daño orgánico con manifestaciones renales (nefrolitiasis, quistes renales, atrofia cortical...) y alteraciones en la mineralización ósea acompañadas de valores medios densitométricos de -2,5 T-score ((-1,5)-(-3,4)). Dos de las pacientes fueron diagnosticados e intervenidas en otros centros, realizando exéresis tumoral de glándula paratiroidea patológica junto con el lóbulo tiroideo ipsilateral. Posteriormente, ante la sospecha de recidivas locorregionales y dada la elevación de las cifras de calcio de 10,5 mg/dl y 11,7 mg/dl y PTH 2.293 pg/ml y 319 pg/ml respectivamente, fueron remitidas a nuestro hospital. Ante dichos hallazgos, se decide reintervención quirúrgica, previo estudio localizador de las lesiones (gammagrafía sestamibi y PET-TC). Se realiza exéresis de implante retroesofágico derecho en la primera de ella e implantes pretiroideos izquierdos y vaciamiento ganglionar en la segunda paciente. La tercera de las pacientes se diagnosticó y se intervino desde el inicio en nuestro hospital, encontrando paratiroides tumoral de 6,4cm localizada en detrás del lóbulo tiroideo izquierdo con extensión intramediastínica, por lo que se requirió esternotomía para conseguir su exéresis en bloque. En todas nuestras pacientes fue preciso el tratamiento suplementario con calcio y vitamina D durante el posoperatorio inmediato y en uno de los casos mostrados, para conseguir un control de las cifras de calcio y debido a la presencia recidiva, se precisó tratamiento con cinacalcet. Dos pacientes mostraron recidivas, siendo así la supervivencia libre de enfermedad a los 10 años de seguimiento tras la cirugía del 33,3%, identificando como factor predictor la elevación de la calcemia. La supervivencia global y específica de la enfermedad a los 5 años fue del 100%, debido a que la única muerte que aparece en una de las pacientes tras 6 años de seguimiento libre de enfermedad se debe a patología cardiovascular.



Discusión: El carcinoma de paratiroides es una entidad rara, supone menos del 0,005% de todos los cánceres. Se considera un gran reto diagnóstico, por tanto, es muy importante establecer su sospecha diagnóstica mediante la presencia ciertas características como la existencia de lesiones cervicales > 3 cm en la exploración, cifras de calcemia > 14 mg/dl acompañada de alteraciones renales y óseas. Su tratamiento consiste en la resección en bloque del tumor junto con el lóbulo tiroideo ipsilateral, evitando la ruptura capsular, lo cual, disminuye la tasa de recidivas.