



P-130 - NEURINOMA DEL NERVI VAGO COMO HALLAZGO EN UN CARCINOMA PAPILAR DE TIROIDES

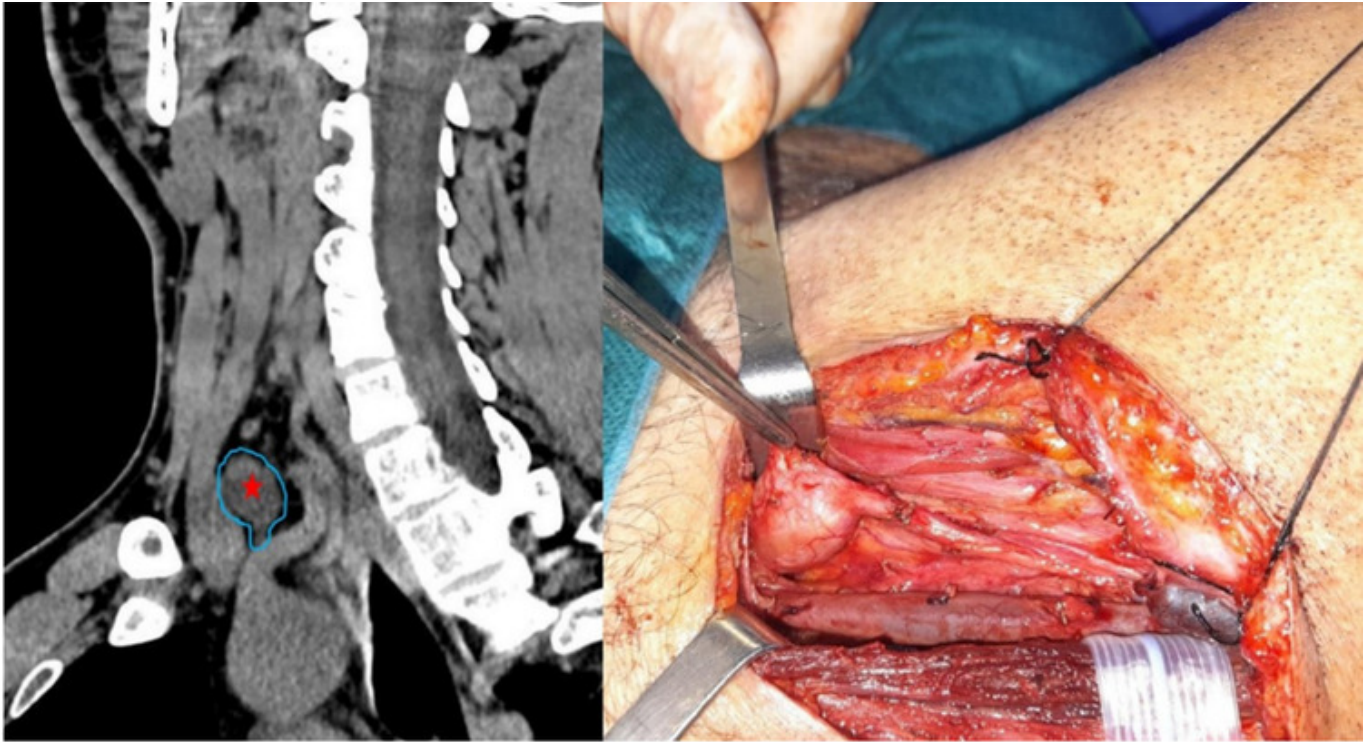
Pérez Otermin, Miren Irati; Ruiz Marzo, Rocío; Redondo Expósito, Aitor; Erce García, Cristina; Piñera Díaz, Alberto; Ramírez Cervera, José Luis; Talavera Utrera, M^a Guadalupe; Salvador Egea, M^a Pilar

Hospital Universitario de Navarra, Pamplona.

Resumen

Introducción: Los neurofibromas son tumores infrecuentes originados en los nervios periféricos. Se consideran una entidad clinicopatológica rara en la población general. Habitualmente (en más del 90% de los casos), se presentan como lesiones solitarias benignas no asociadas a la neurofibromatosis tipo I (NF1). Los neurofibromas múltiples son casi diagnósticos de la NF1, tienden con mayor probabilidad a una degeneración maligna y por razones aún no conocidas son más frecuentes en el hemicuerpo derecho.

Caso clínico: Se presenta un paciente varón de 53 años diagnosticado de un carcinoma papilar de tiroides de forma incidental, objetivando adenopatía sospechosa lateral izquierda en nivel ganglionar IIB con citología positiva para metástasis de carcinoma papilar. Se completa estudio mediante TAC cervical, visualizando además lesión paratraqueal izquierda en nivel VI-VII de bordes bien definidos y morfología ovalada, de 22 × 16 mm. Se practica tiroidectomía total, linfadenectomía central y linfadenectomía lateral izquierda. Durante la disección lateral cervical se objetiva una protrusión posterior de la vaina carotídea. Sospechando que se trate de una adenopatía en dicha localización, superponible a la imagen del TAC cervical, se procede a disección cuidadosa de la estructura visualizando que resulta ser una lesión dependiente del nervio vago izquierdo. Valorado por neurocirugía, identifican un posible neurinoma o neurofibroma del nervio vago, recomendando no realizar resección ni biopsia de la lesión por la morbilidad asociada, recomendando seguimiento en consulta. Intervención finalizada sin incidencias. El paciente fue dado de alta al segundo día posoperatorio tras buena evolución, con controles posteriores normales. En la RMN realizada a los 3 meses de la intervención, no se observan cambios en la lesión respecto a los estudios preoperatorios y a los hallazgos quirúrgicos.



Lesión ovalada visualizada en imagen de TAC y su correspondencia quirúrgica como lesión dependiente del nervio vago (neurinoma/neurofibroma del nervio vago).

Discusión: Macroscópicamente los neurofibromas muestran un crecimiento intraneural que envuelve las fibras nerviosas, a diferencia de los schwannomas que tienden a crecer de manera exofítica desplazando las fibras. Las pruebas de imagen ayudan a localizar la masa, su extensión y la implicación de los tejidos extraneurales. En las imágenes de TAC, los neurofibromas intraneurales se visualizan como masas bien delimitadas e hipodensas respecto a la musculatura colindante. En lesiones asintomáticas el manejo está basado en el seguimiento clínico; en cambio, los que se convierten en sintomáticos o los que presentan signos de malignidad son subsidiarios a resección quirúrgica. En conclusión, ante hallazgos inesperados en cirugía oncológica, es fundamental valoración por parte de expertos para adecuar el tratamiento, evitando morbilidades innecesarias.