



## V-010 - HERNIA DE MORGAGNI. REPARACIÓN LAPAROSCÓPICA DE UNA CAUSA INFRECUENTE DE HERNIA DIAFRAGMÁTICA

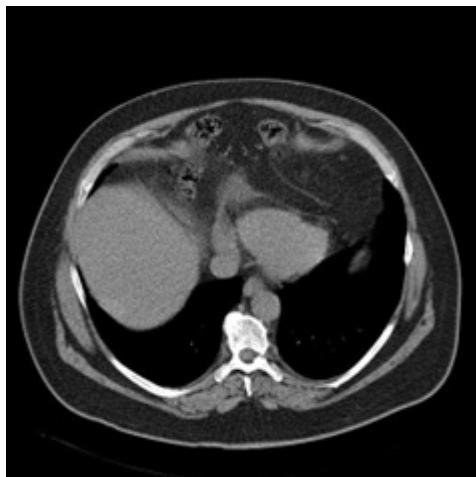
Valero Lázaro, María Isabel; Delfau Lafuente, Daniel; Lete Aguirre, Noelia; Soriano Liébana, María del Mar; Medina Mora, Laura; Carramiñana Nuño, Rubén; Lagos Lizán, Javier; Palacios Fanlo, María José

Hospital Clínico Universitario Lozano Blesa, Zaragoza.

### Resumen

**Introducción:** Las hernias diafrágicas congénitas (HDC) del adulto son una patología poco frecuente. Se clasifican como hernias de Morgagni o hernias de Bochdalek según su fisiopatología y localización. Las primeras son el tipo de hernia diafrágica más raro. Aunque muchas veces su diagnóstico es incidental, es frecuente la clínica respiratoria inespecífica de disnea o tos. Dada su baja incidencia no existe evidencia sobre la mejor técnica para la reparación de estas hernias. Presentamos un caso de reparación laparoscópica de hernia de Morgagni.

**Caso clínico:** Varón de 56 años con antecedentes de infección reciente por COVID, hernioplastia inguinal bilateral y apendicectomía. Estudiado por tumoración supraclavicular izquierda de un año de evolución. Refería importante disnea, en aumento los últimos meses. Además de objetivar una lesión compatible con linfangioma quístico, la TAC mostró como hallazgo incidental una importante hernia diafrágica anterior con herniación de asas intestinales al mediastino y pérdida del volumen pulmonar. El estudio se completó con pruebas de función respiratoria. Fue intervenido de forma electiva mediante laparoscopia. Se evidenció la herniación de colon transversal y el epiploon mayor a través de un foramen de Morgagni de 13 × 5 cm. Se realizó reducción del contenido herniario y se resecó parcialmente el saco. El cierre primario del foramen se llevó a cabo con puntos de colchonero horizontal de polipropileno y poliéster apoyados sobre parches de teflón, suturando la cara anterior del diafragma a la pared abdominal y finalmente, se realizó la hernioplastia diafrágica con malla compuesta fijada con *tackers*. La evolución fue favorable abdominalmente. Como incidencia, el paciente presentó dolor centrotorácico en el 2º día posoperatorio, siendo diagnosticado de pleuropericarditis posquirúrgica que se trató de forma conservadora con antiinflamatorios, corticoides y colchicina. Actualmente el paciente se encuentra asintomático.



**Discusión:** Las hernias de Morgagni suponen únicamente el 2-4% de las hernias diafragmáticas y son debidas a un defecto congénito en la musculatura anterior diafragmática, localizándose en la región retroesternal derecha. Son más frecuentes en adultos y presentan saco peritoneal, a diferencia de las hernias de Bochdalek. Generalmente asintomáticas, predomina la clínica respiratoria atípica o las molestias gastrointestinales, por lo que hasta el 50% se diagnostican en pruebas de imagen solicitadas por otro motivo. Con el objetivo de evitar complicaciones como la estrangulación o la obstrucción intestinal, la cirugía es el *gold standard* en su tratamiento. Según la elección del cirujano, se puede realizar un abordaje abdominal o torácico, bien abierto, laparoscópico o con robot. El acceso torácico facilita la liberación de adherencias mientras que el abordaje abdominal permite la exploración de todo el diafragma y la reparación de otras lesiones abdominales, recomendándose la laparotomía para la cirugía de urgencia. La necesidad de malla o no, continúa siendo un tema controvertido, utilizándose especialmente en grandes defectos o cuando el diafragma se encuentra muy adelgazado.