



## P-377 - UN CASO DE HAMARTOMA QUÍSTICO RETRORRECTAL (*TAILGUT CYST*) DEGENERADO A ADENOCARCINOMA

Cuadrado, Marta; Vidal Carné, Anna; Galofré Recasens, Carla; Mulet, Núria; Sánchez, Carmela; Gutierrez, Beatriz; Maristany, Carles; Camps, Ignasi

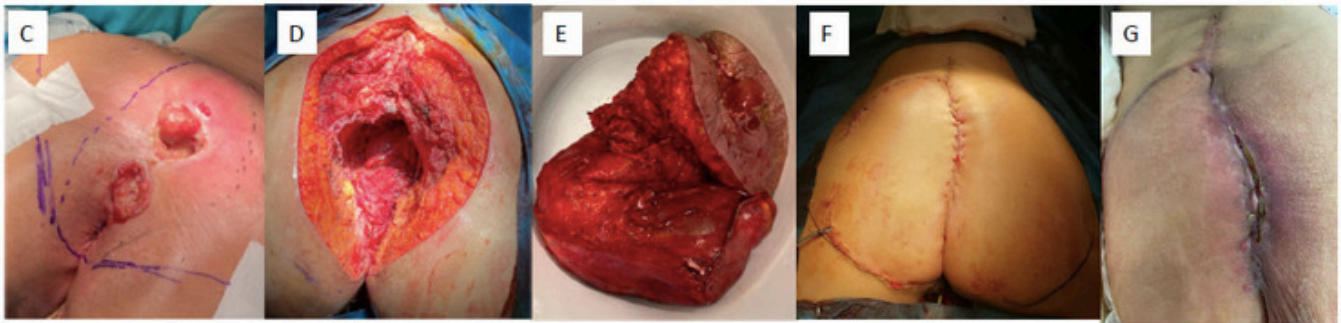
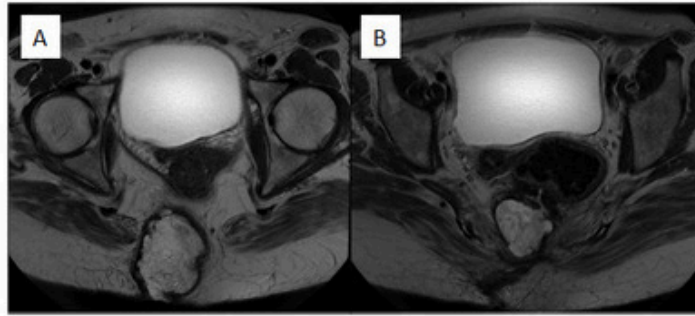
Hospital Universitari Germans Trias i Pujol, Badalona.

### Resumen

**Introducción y objetivos:** Los tumores quísticos del espacio retrorrectal o Tailgut Cysts (TGC) son lesiones benignas extremadamente raras. Se localizan en el espacio presacro y derivan de la persistencia de remanentes embriológicos del intestino terminal primitivo. La transformación maligna de estas lesiones es aún más excepcional por lo que la literatura al respecto es escasa. Presentamos un caso de hamartoma quístico retrorrectal (TGC) degenerado a adenocarcinoma, su manejo, tratamiento neoadyuvante y tratamiento quirúrgico.

**Caso clínico:** Mujer de 50 años con antecedente de discapacidad cognitiva y retraso psicomotor secundario a parálisis cerebral en la infancia. A raíz de una lesión recurrente de partes blandas a nivel sacro es diagnosticada de una lesión retrorrectal quística. La resonancia magnética (RM) identifica lesión de 6 × 7 × 10 cm de características radiológicas mixtas (quísticas y sólidas) en tejido subcutáneo. Presenta bordes irregulares e infiltración de la musculatura esfinteriana hasta contactar con la piel además de un trayecto fistuloso con el recto. Se realiza *punch* cutáneo con diagnóstico de infiltración cutánea por adenocarcinoma mucinoso de probable origen gastrointestinal. Tras completar el estudio mediante fibrocolonoscopia y TC tóraco-abdomino-pélvico, la paciente es diagnosticada de TGC degenerado a adenocarcinoma sin metástasis. Tras valoración por comité multidisciplinar se decide tratamiento neoadyuvante con quimiorradioterapia y, tras evidencia de respuesta parcial, se completa tratamiento quirúrgico. Se realiza cirugía multidisciplinar con participación de cirugía general, neurocirugía y cirugía plástica realizando una amputación abdominoperineal (AAP) con sacrectomía (S3-S5) y reconstrucción perineal con colgajo de glúteo. La cirugía se lleva a cabo en dos tiempos. Un primer tiempo abdominal para la disección y liberación proximal de la pieza quirúrgica así como la confección de la colostomía terminal. En un segundo tiempo para el abordaje perineal, se realiza la sacrectomía para finalmente acceder a la cavidad peritoneal y completar la AAP. Reconstrucción perineal mediante colgajo de glúteo derecho. La paciente cursa un posoperatorio favorable siendo dada de alta a los quince días. El resultado de la anatomía patológica confirma el diagnóstico de un TGC degenerado a adenocarcinoma mucinoso de alto grado de tipo intestinal con presencia de células en anillo de sello en > 50%, revestimiento epitelial y diámetro máximo de 16,4 cm. Estudio inmunohistoquímico: CK-20+, CDX-2 +, CK7 +, SATB2 +, CEA +, p53 (*wild type*) y Ki67 60%. La lesión infiltra estructuras adyacentes e infiltración vascular y perineural. En comité multidisciplinar se decide completar tratamiento adyuvante con capecitabina vía oral.

(A) RM pre-neoadyuvancia y (B) RM post-neoadyuvancia



(C) Afectación cutánea, (D) Lecho quirúrgico, (E) Pieza quirúrgica, (F) Reconstrucción, (G) Control postoperatorio

**Discusión:** El TGC con degeneración a adenocarcinoma es una entidad extremadamente rara aunque su manejo y tratamiento quirúrgico suponen un reto multidisciplinar. La tasa de recidiva entre los 3 meses y 5 años de la intervención quirúrgica es del 5,8% elevándose hasta el 18% en los casos con degeneración a adenocarcinoma. De ello radica la importancia de realizar una exéresis completa de la lesión con márgenes adecuados, para llegar a un diagnóstico definitivo y un tratamiento adecuado. Sin embargo, dada la escasa evidencia hasta el momento es necesario reportar más literatura para conseguir un algoritmo de manejo estandarizado.