



P-428 - COLOSTOMÍA EXTRAPERITONEAL. ¿UN RECURSO A TENER EN CUENTA PARA PREVENIR LA HERNIA PARAESTOMAL CUANDO SE QUIERE EVITAR UNA MALLA PROFILÁCTICA?

Latorre Fragua, Raquel; Ramiro Pérez, Carmen; López López, Antonio; Picardo Gomendio, Maria Dolores; Gorini, Ludovica; Arellano González, Rodrigo; Sun, Wenzhong; de la Plaza Llamas, Roberto

Hospital Universitario, Guadalajara.

Resumen

Introducción: La mayor parte de las colostomías terminales se realizan mediante una técnica transperitoneal, con riesgo de hernia paraestomal de hasta el 50%. Por ello, la Sociedad Europea de la Hernia establece como recomendación fuerte el uso de malla sintética profiláctica no absorbible. Pero no existe evidencia suficiente sobre la técnica a utilizar ni sobre malla ideal para las técnicas descritas. La colostomía extraperitoneal, descrita por Golinger en 1958, es un recurso a tener en cuenta. Luo *et al.* recientemente publican un metanálisis que concluye que la realización de colostomía extraperitoneal presenta tasas más bajas de hernia paraestomal que la transperitoneal, aunque son necesarios más estudios. Presentamos 3 pacientes con colostomía terminal con técnica extraperitoneal.

Métodos: Se recogieron pacientes con colostomía terminal extraperitoneal por cáncer de recto bajo. La estomaterapeuta valoró todos los pacientes, marcándose la localización del estoma. La técnica empleada fue la descrita por Zhang *et al.*, técnica modificada de colostomía extraperitoneal sin incisión de la vaina posterior (imagen 1). El diagnóstico de hernia paraestomal fue valorado mediante examen físico y radiológico a los 6 y 12 meses. El período de seguimiento se calculó desde la fecha de la cirugía hasta la última exploración en consulta.

Resultados: En las tablas 1 y 2 se describen las características epidemiológicas de los pacientes, causa y tipo de cirugía. En la tabla 2 se recogen las complicaciones según clasificación de Clavien Dindo y Comprehensive Complication Index, meses de seguimiento clínico y radiológico.

Tabla 1

	Edad	IMC	Antecedentes personales	Causa de cirugía	Cirugía
Caso 1 (fig.)	49	24	Bebedor activo	Adenocarcinoma de recto T3N1	AAP laparoscópica
Caso 2	77	26	DM Hipotiroidismo Wexner 12	Adenocarcinoma de recto T4bN2	RAB, histerectomía y doble anexectomía en bloque

Caso 3	77	25	Adenocarcinoma pT4 N1a de colon transverso Metástasis periférica en segmento III hepático resecada	Adenocarcinoma de recto T3N1	AAP laparotómica
--------	----	----	---	------------------------------	------------------

Tabla 2

Complicaciones	Clavien-Dindo	CCI	Tiempo hasta último TC (meses)	Seguimiento (meses)
Caso 1 Ascitis. Infección perineal.	IIIa	39,5	12	17
Caso 2 Anemia, transfusión	II	20,8	12	12
Caso 3 Íleo posquirúrgico, SNG. Infección perineal	II	36,2	6	8

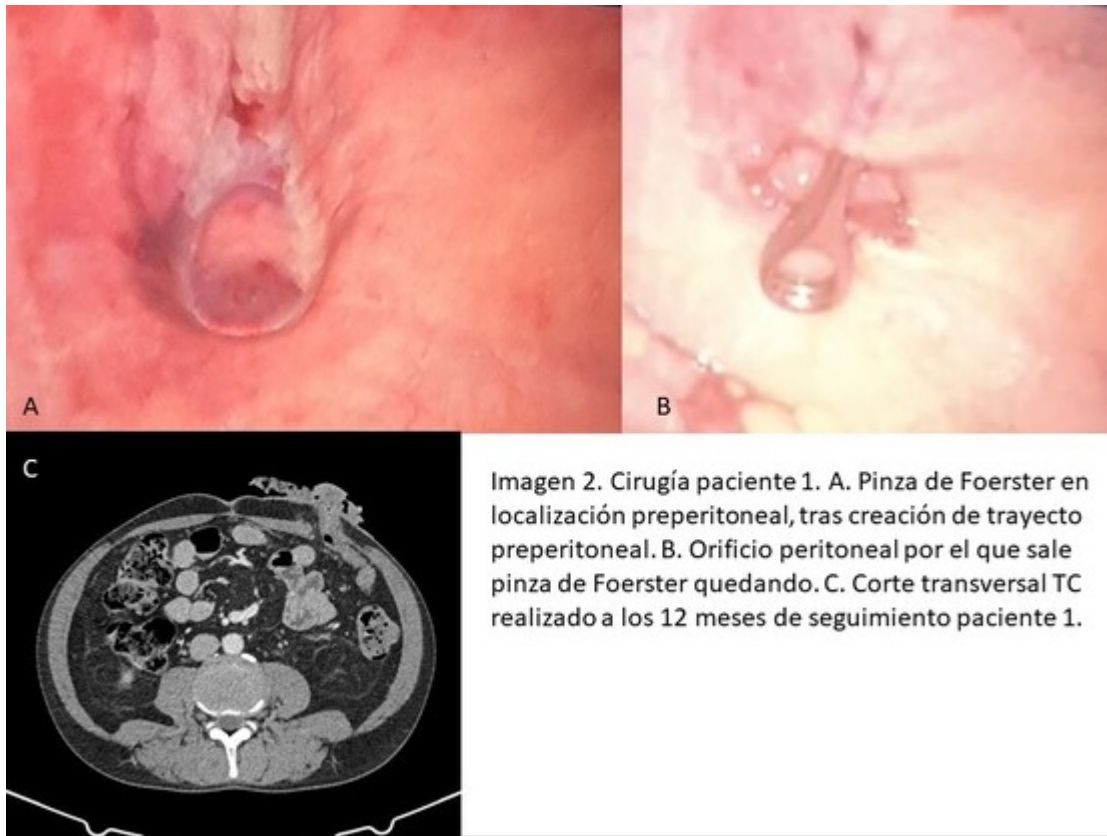


Imagen 2. Cirugía paciente 1. A. Pinza de Foerster en localización preperitoneal, tras creación de trayecto preperitoneal. B. Orificio peritoneal por el que sale pinza de Foerster quedando. C. Corte transversal TC realizado a los 12 meses de seguimiento paciente 1.

Conclusiones: La realización de la colostomía extraperitoneal puede ser un recurso disponible para evitar el uso de malla profiláctica en el estoma terminal, ante la falta de consenso sobre el tipo de malla y la técnica a emplear, o en situaciones de acceso más limitado a mallas. Deben realizarse más estudios y establecerse criterios diagnósticos claros para la hernia paraestomal, ya que los artículos publicados son de centros únicos y sin criterios estandarizados en la definición de hernia paraestomal.