



P-046 - CORRELACIÓN ANATOMOCLÍNICA POSTERIOR A LA HERNIOPLASTIA INGUINAL ABIERTA. EVALUACIÓN CRÍTICA NEUROANATÓMICA Y EVALUACIÓN DEL TEST DE MAPEO POR DERMATOMAS RESULTADOS PRELIMINARES

Gómez Torres, Irene; Menor Duran, Pedro Daniel; Jara Benedetti, Génesis; Queralt Escrig, Marta; Alcobilla Ferrara, Eduardo

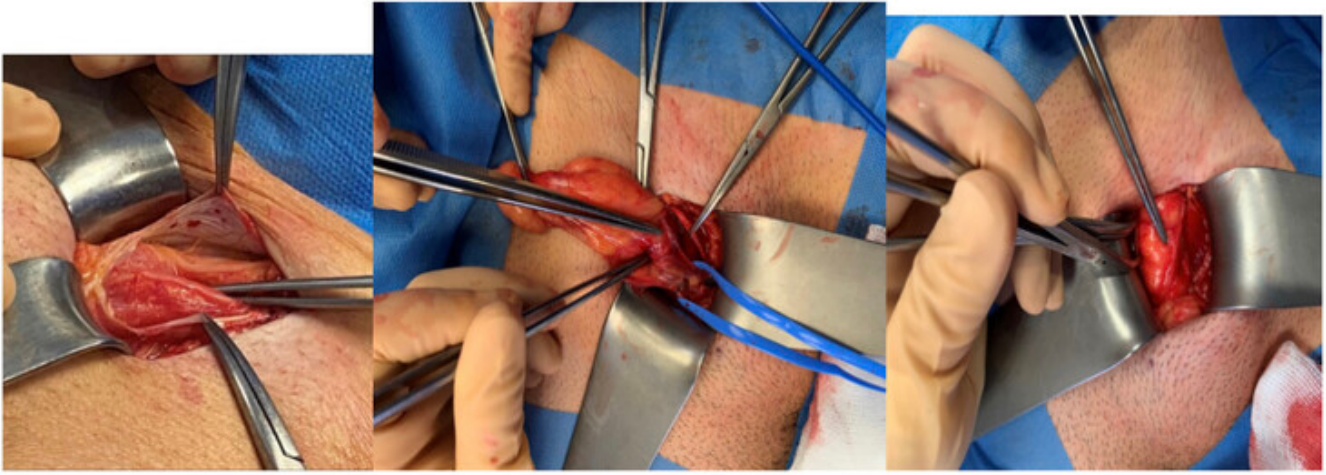
Hospital General Universitari de Castelló, Castelló.

Resumen

Introducción y objetivos: La alteración sensorial posoperatoria es la complicación más frecuente después de la cirugía de hernia inguinal. A pesar de esto, su prevalencia es desconocida y se ha estudiado de manera insuficiente. El objetivo de este estudio es la identificación sistemática de los nervios inguinales (ilioinguinal, iliohipogástrico y genitofemoral) durante la hernioplastia inguinal primaria y la correlación anatomo-clínica con la alteración sensorial posoperatoria.

Métodos: Se realizó un estudio observacional prospectivo en el que se realizó una hernioplastia inguinal anterior utilizando la técnica de Lichtenstein en 70 pacientes, llevando a cabo una visión crítica neuroanatómica intraoperatoria de los nervios ilioinguinal, iliohipogástrico y genitofemoral. Se recopilaron datos demográficos y se clasificó el tamaño de la hernia según la clasificación de la Sociedad Europea de Hernia. Todos los pacientes fueron evaluados a los 30 días posoperatorios mediante una prueba de mapeo dermatómico.

Resultados: La tasa de identificación y preservación de los nervios iliohipogástrico, ilioinguinal y genitofemoral fue del 90%, 90% y 64,3%, respectivamente, siendo inversamente proporcional al tamaño de la hernia. La distribución según la ubicación y el índice de masa corporal no fue significativa. Se detectaron alteraciones sensoriales en el 51,4%, 5,7% y 32,9% de los tres territorios dermatómicos. Los resultados muestran una relación inversamente proporcional entre el tamaño de la hernia y la identificación del nervio, aunque estadísticamente no significativa. No se encontró correlación entre la clínica sensorial y la detección o ausencia de estructuras nerviosas.



Conclusiones: La realización sistemática de la prueba de mapeo dermatómico en la práctica clínica es una herramienta útil para la exploración sensorial después de la cirugía de hernia inguinal. A pesar de esto, la evaluación temprana (30 días) muestra resultados heterogéneos y debe evaluarse a largo plazo para detectar la verdadera alteración sensorial posoperatoria, ya que está fuertemente condicionada por la subjetividad del paciente y la calidad de vida.