

## P-442 - HERNIA FEMORAL PREVASCULAR: CASO CLÍNICO

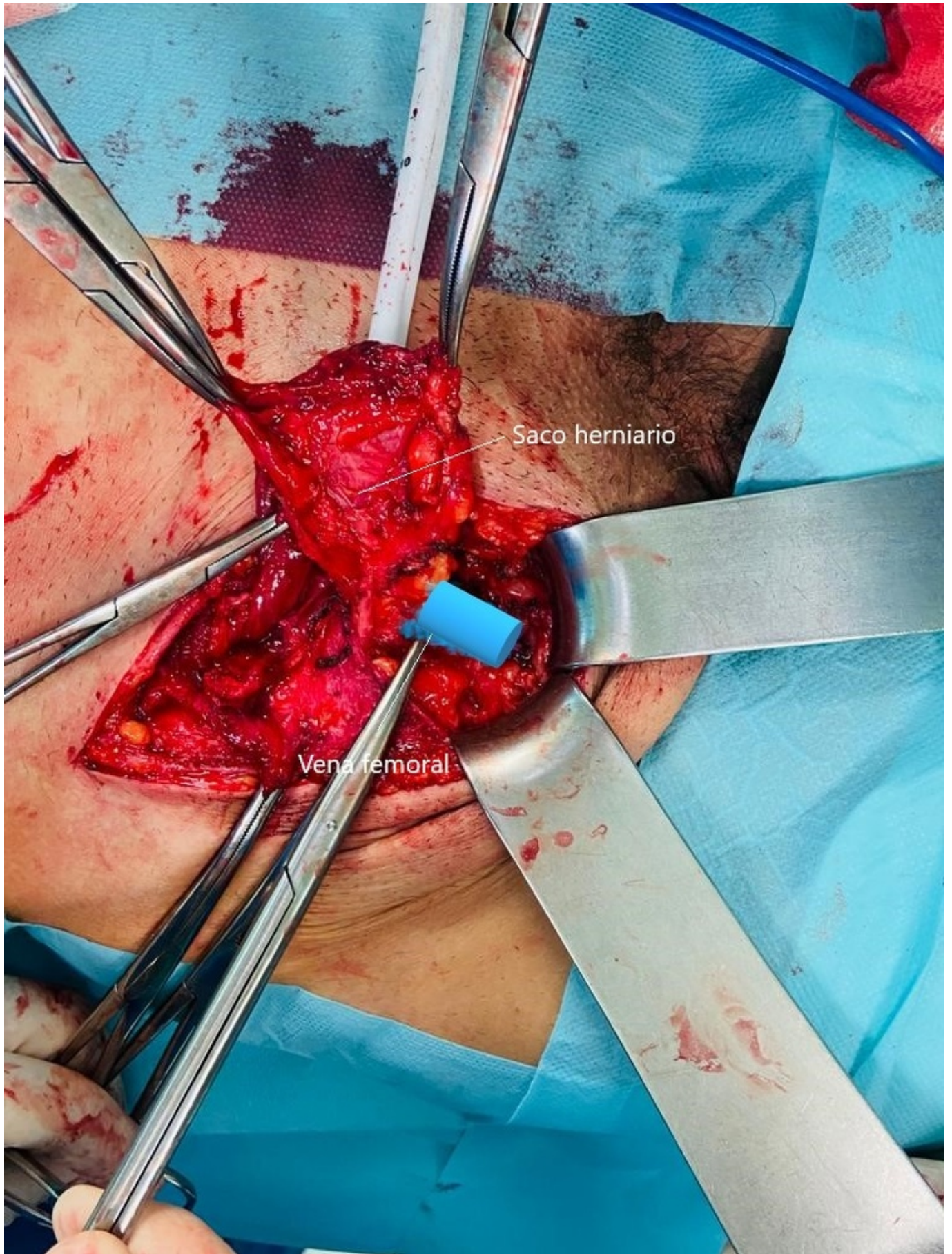
Asanza Llorente, Juan Antonio; López López, Antonio; Arellano González, Rodrigo; Carlín Gatica, José Humberto; Pinto González, Santiago; Gorini, Ludovica; Picardo Gomendio, María Dolores; de la Plaza Llamas, Roberto

Hospital Universitario de Guadalajara, Guadalajara.

### Resumen

**Introducción:** Dentro de las hernias crurales o femorales existen diversos subtipos, entre ellos la hernia prevascular o de Velpeau, que puede suponer el 16%. Se presenta un caso diagnosticado tras supuesta doble recidiva herniaria inguinal.

**Caso clínico:** Varón de 65 años, con antecedentes de doble hernioplastia epigástrica, intervenido de hernia inguinal bilateral mediante técnica Lichtenstein. Tras esta última desarrolla una recidiva del lado derecho que se intervine por vía preperitoneal, pareciendo crural, con malla anclada al Cooper, en esta posición. Varios meses después se objetiva nueva recidiva, realizándose TC (ver imágenes) en el que el saco herniario es lateral al anillo femoral, en contacto con los vasos femorales. Se decide intervención anterior trans e infrainguinal objetivando un saco adherido a la cara anterior de vena femoral consiguiendo separarse y reduciéndose por encima de los restos del ligamento inguinal. Se coloca nueva malla de PPL de 15 × 15 cm preperitoneal. En el posoperatorio desarrolla un seroma o linfocele inguinal que se trata de forma conservadora.



**Discusión:** Es importante conocer las variaciones en la presentación de la hernia crural, así como conocer claramente las estructuras y relaciones anatómicas de este tipo de hernia. Una parte de las hernias prevasculares se diagnostican como aparente recidiva, tratándose, como en nuestro caso, de persistencia de un saco herniario no detectado previamente. El TC o RM son importantes para el

diagnóstico en estos casos. La reparación de este tipo de hernias puede representar un reto para el cirujano general. El abordaje preperitoneal abierto o por laparoscopia es seguro y efectivo para el tratamiento de la hernia femoral prevascular, según se ha publicado. También existen recomendaciones sobre la vía anterior, debido a una mejor disección del saco sobre los vasos femorales, con buenos resultados con plug. En nuestro caso, dada la dificultad por dos cirugías previas, se ha combinado el abordaje anterior con una reparación preperitoneal.