



P-502 - USO DE SEMILLAS FERROMAGNÉTICAS SIRIUS PINTUITION^{®} EN LA LOCALIZACIÓN DE TUMORES NO PALPABLES: ESTUDIO PILOTO

Santana Valenciano, Ángela; Rivas Fidalgo, Sonia; Corral Moreno, Sara; Gamero Medina, Verónica; Mena Mateos, Antonio; Nieto Martos, María del Rocío; Pérez Izquierdo, César Barsen; Cabañas Montero, Jacobo

Hospital Ramón y Cajal, Madrid.

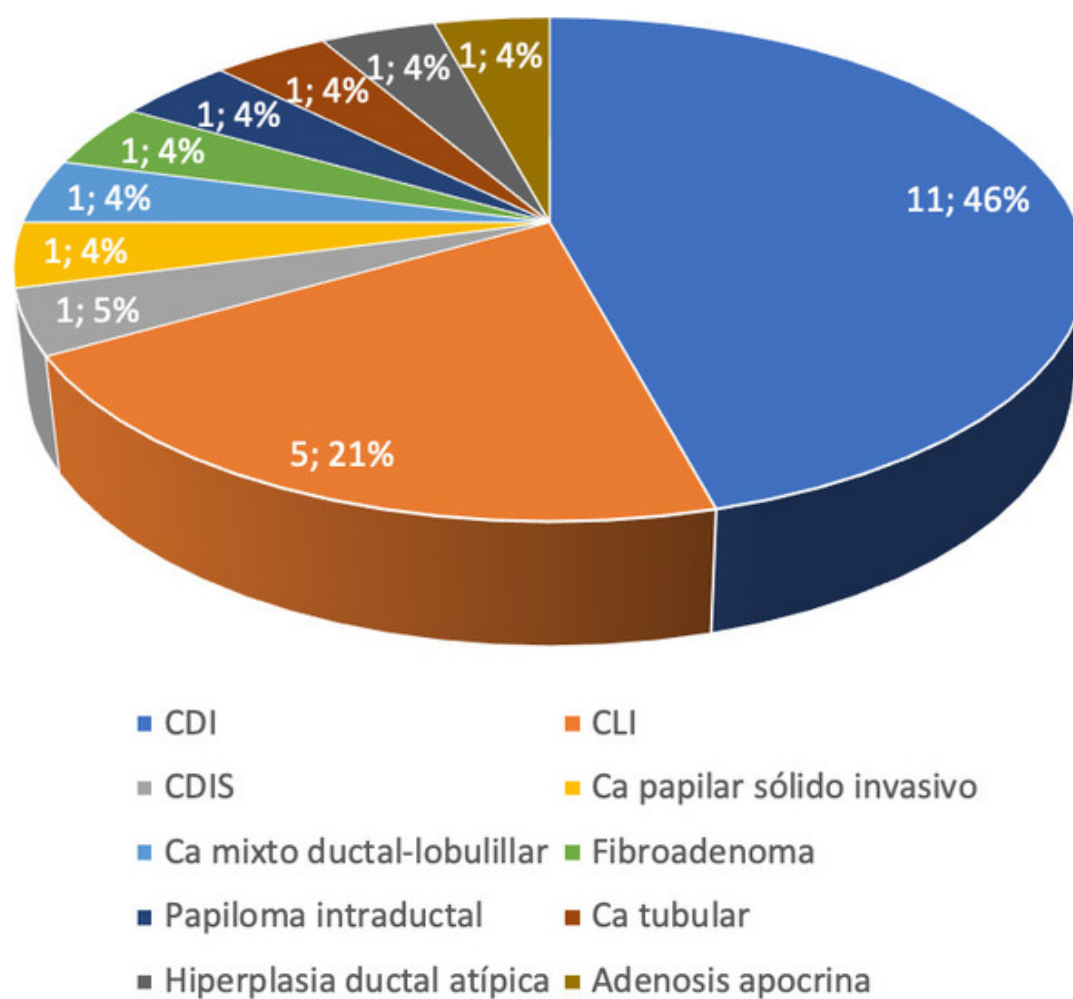
Resumen

Objetivos: La semilla ferromagnética Sirius Pintuition[®] es una técnica de localización de lesiones no palpables recientemente implementada que presenta ventajas respecto a la técnica tradicional (arpón) tales como mayor precisión en la localización de la incisión y mayor comodidad para el paciente por la posibilidad de colocarla días antes de la intervención.

Métodos: Estudio observacional retrospectivo de pacientes consecutivos intervenidos de extirpación de tumor no palpable de mama o adenopatía axilar no palpable guiado mediante semilla ferromagnética entre el 1 de diciembre de 2022 y el 25 de marzo de 2023. El objetivo principal fue analizar los resultados quirúrgicos del uso de la semilla ferromagnética Sirius Pintuition[®] en la extirpación de lesiones no palpables.

Resultados: Se incluyeron 28 pacientes, 26 tumorectomías de mama y 2 de extirpaciones de adenopatía axilar, siendo la mayoría mujeres (26; 92,9%), con una mediana de edad de 61,5 (52-70). La mayoría presentaron lesiones en la mama (26): carcinoma ductal infiltrante (13; 46,43%), seguido de carcinoma lobulillar infiltrante (5; 20,8%) (fig.). La localización más frecuente en la mama fue el CSE (11; 42,3%), siendo el tipo de lesión más frecuente el nódulo (20; 71,4%), seguido de microcalcificaciones (4; 14,3%). En total, 3 pacientes recibieron neoadyuvancia antes de la intervención (10,7%). La mayoría de los tumores de mama eran unifocales (24; 92,3%), tratándose todos de tumores primarios. La mediana de tamaño del tumor fue de 14,50 mm (10-24,25). La mayoría fueron colocadas guiadas por ecografía (26; 92,9%), mientras que en dos casos se pusieron guiadas por estereotaxis (7,1%). Se colocó una semilla en 23 casos (82,1%) y dos semillas en 5 (17,9%), con una mediana de tiempo hasta la cirugía de 3 días (1-7). Solo se describió un hematoma secundario a la colocación. En cuanto a la precisión de la colocación de la semilla, en 24 casos (85,7%) se encontraba a menos de 5 mm de la lesión, en 3 pacientes a 5-10 mm de la lesión (10,7%) y en un solo caso (3,6%) a más de 10 mm. Durante la cirugía se produjo movilización de la semilla en 3 casos (10,7%). En 1 caso hubo afectación de los márgenes de resección y en 7 el margen se encontraba a menos de 1 mm, requiriendo reintervención para ampliación de márgenes en 5 pacientes.

Tipo lesión mama



Conclusiones: La semilla ferromagnética Sirius Pintuition® fue eficaz en la localización y resección adecuada de la lesión. Además, permitió una mayor flexibilidad logística al no ser necesaria la colocación de la misma el día previo a la intervención.