



## O-217 - OBSTRUCCIÓN INTESTINAL SECUNDARIA A UN DEFECTO PERITONEAL EN EL FONDO DE SACO DE DOUGLAS. A PROPÓSITO DE UN CASO. REVISIÓN SISTEMÁTICA DE LA LITERATURA

Arellano González, Rodrigo; García Amador, Cristina; de la Plaza Llamas, Roberto; Gemio del Rey, Ignacio Antonio; Alemán Mahecha, Nelson Felipe; Picardo Gomendio, María Dolores; Gorini, Ludovica; Sun, Wenzhong

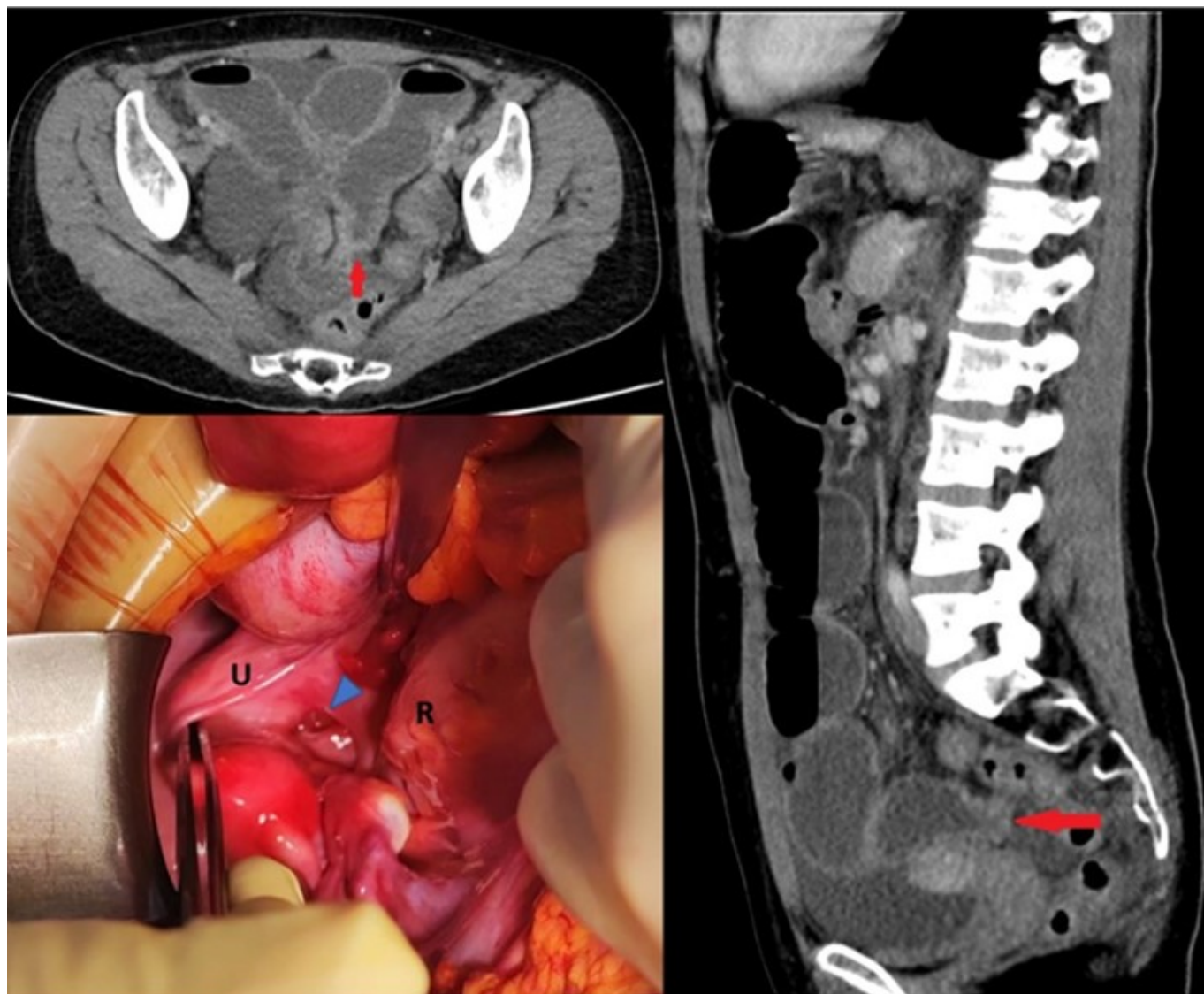
Hospital Universitario de Guadalajara, Guadalajara.

### Resumen

**Introducción:** Las hernias internas tienen una prevalencia inferior al 1%, suponiendo entre el 0'6% y el 5'8% de las causas de obstrucción de intestino delgado (ID). Dentro de ellas, las hernias internas pélvicas suponen apenas un 5% del total, subdividiéndose a su vez en hernias de la fosa supravesical, del ligamento ancho del útero, del fondo de saco de Douglas (FSD) y de la fosa perirrectal. Las hernias perineales se producen por defectos en la musculatura pélvica, y no deben confundirse con las hernias internas causadas por defectos peritoneales en la cavidad pélvica. Los objetivos de este trabajo son realizar una revisión sistemática de la literatura y aportar un nuevo caso con su iconografía.

**Caso clínico:** Presentamos a una mujer de 31 años sin antecedentes quirúrgicos ni obstétricos de interés con un cuadro de epigastralgia y vómitos de una semana de evolución. A la exploración física, no presentaba signos de irritación peritoneal ni hernias palpables. La analítica no mostraba hallazgos de interés. Se practicó una ecografía que mostró una dilatación de ID. La TC con contraste intravenoso mostró un cambio de calibre abrupto a nivel de íleon pélvico con líquido libre y dilatación retrógrada de ID. Se realizó una laparoscopia exploradora convertida a laparotomía media debido a la incapacidad de manejar las asas de ID por su calibre. Se objetivó una dilatación de asas de ID proximal a un segmento de íleon terminal que se encontraba herniado a través de un defecto peritoneal de unos 2 cm localizado en el FSD. Tras reducir la hernia se evidenciaron dos anillos de constricción delimitando un segmento de unos 5 cm que no mostró signos de sufrimiento. Se suturó el defecto descrito con una sutura continua de monofilamento reabsorbible de 3/0. La paciente evolucionó favorablemente, precisando curas de herida ambulatorias por dehiscencia cutánea, algunas bajo anestesia local. Realizamos una revisión sistemática de la literatura en PubMed sin límites actualizada el 07/04/2023 con la siguiente estrategia de búsqueda: (*Intestinal obstruction*) AND (*Internal hernia*) AND (*Peritoneal defect*). Se obtuvieron 138 artículos, añadiéndose cuatro más de la revisión de Muthukumar y uno de la de Yang, de los cuales se excluyeron 133 por no ser objeto del estudio actual. Se describen únicamente diez casos de defectos peritoneales del FSD en la literatura actual, nueve de ellos debutando como obstrucción intestinal. Solo en el caso descrito por Sall el paciente es varón. De los nueve sometidos a cirugía urgente, ocho precisaron laparotomía y sutura del defecto, mientras que Hari lo resolvió mediante laparoscopia, marsupializando el defecto. Bunni describe un caso clínico de dolor inguinal, que trata exitosamente mediante una hernioplastia

transabdominal preperitoneal laparoscópica. En tres casos se consideró origen congénito. La mayoría de los casos describen un posoperatorio sin complicaciones.



Corte axial y sagital de TC abdómino-pélvico con contraste IV. Cambio abrupto de calibre en FSD (flecha roja) con dilatación retrógrada de ID. Fotografía de la cirugía. U: útero. R: recto. Punta de flecha azul: defecto peritoneal en FSD.

**Discusión:** La obstrucción intestinal por un defecto peritoneal congénito en el FSD es una entidad sumamente rara. La literatura publicada no permite sacar conclusiones.