

P-541 - CHOQUE HIPOVOLÉMICO POR TUMOR DE KRUKENBERG

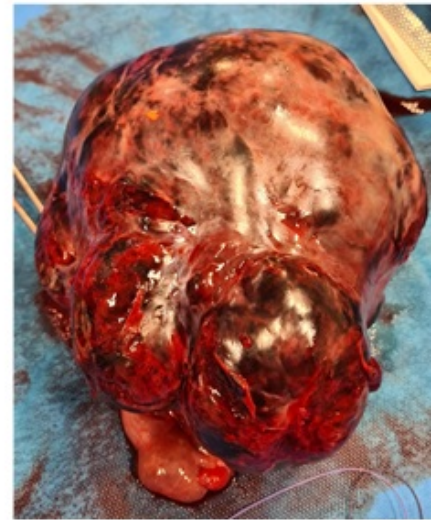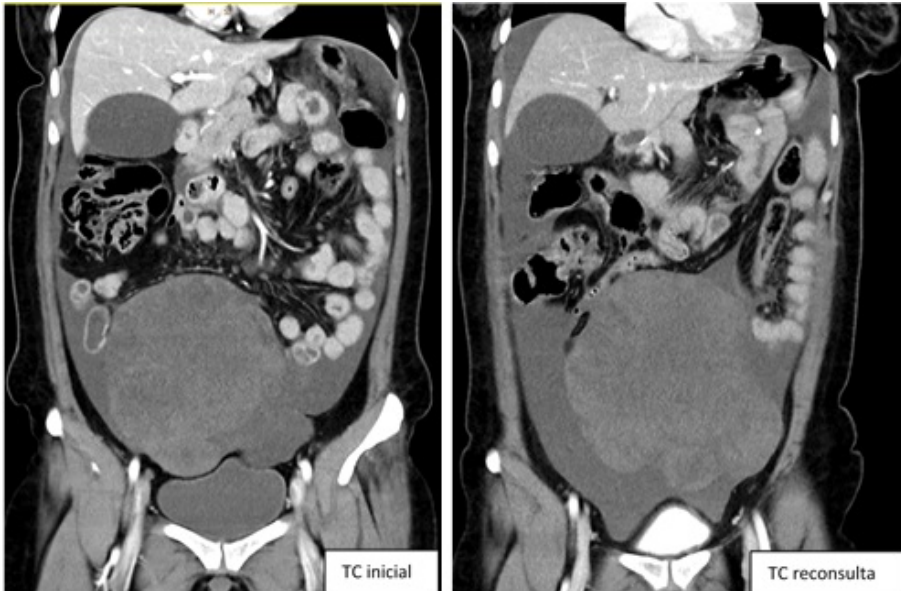
Font, Meritxell¹; Sanchón, Lorena²; Bardají, Manel¹; Caraiman, Malina¹; Pardo, Sara¹; Guariglia, Claudio Antonio¹; Osorio, Alexander Leonel¹; Collera, Pablo¹

¹ALTHAIA Xarxa Assistencial de Manresa-Fundació Privada, Manresa; ²Consorci Sanitari de l'Anoia, Igualada.

Resumen

Introducción y objetivos: Se presenta un caso clínico de choque hipovolémico por sangrado de un tumor de Krukenberg.

Caso clínico: Paciente de 47 años, diagnosticada de neoplasia de estómago que ya ha realizado quimioterapia neoadyuvante y posteriormente se le ha realizado una gastrectomía total con reconstrucción en Y de Roux (cT4N+M0). Durante el curso de la quimioterapia adyuvante, se la diagnostica de metástasis a distancia. Durante el seguimiento del proceso oncológico, acude a urgencias por dolor abdominal intenso, náuseas y vómitos. Se le realiza analítica que objetiva anemia con hemoglobina de 10,3 y se indica TC abdominal que objetiva gran masa abdominal de 100 × 165 × 138 mm sugestiva de neoplasia de ovario además de la sospecha de carcinomatosis peritoneal. La paciente se envía a seguimiento de consultas de oncoginecología para poder realizar un seguimiento estrecho de la neoplasia. El día siguiente reconsulta por persistencia del dolor abdominal y en la analítica se objetiva anemia de 3 puntos (Hb 7,3). Se repite el TC abdominal que objetiva aumento de líquido libre intraabdominal, por lo que se indica cirugía urgente y se inicia la transfusión de 3 concentrados de hematíes (CH). Se realiza laparotomía media donde se objetiva masa anexial izquierda de grandes dimensiones con punto de sangrado activo. Se realiza anexectomía izquierda y se aspira 1.700 mL de contenido hemático. De forma diferida se conoce la anatomía patológica de la pieza quirúrgica y se confirma que se trataba de un tumor de Krukenberg (adenocarcinoma con células en anillo de sello). Durante el posoperatorio, presenta buen control del dolor, requiere nuevamente transfusión sanguínea (2CH) por persistencia de la anemia, pero la buena evolución clínica y analítica, se decide alta al 5º día posoperatorio y control en consultas externas de Oncoginecología.



Discusión: El tumor de Krukenberg es una metástasis ovárica de otro cáncer primario habitualmente gástrico, pero también de colon, recto, apéndice, intestino delgado, páncreas, tracto biliar, entre otros. En el caso de que el primario sea gástrico, el método de diseminación parece ser linfático más que hematógeno. Este tipo de metástasis se encuentran en el 5-10% de las mujeres con cáncer gástrico y se ha reportado hasta el 33-41% de las autopsias. Clínicamente puede manifestarse en forma de dolor abdominal o pélvico, distensión abdominal, dispareunia, sangrado vaginal e incluso en algunos casos puede ser un hallazgo. A nivel histopatológico, puede presentarse en forma de adenocarcinoma poco diferenciado, el más frecuente; células en anillo de sello o mixto. La primera prueba de imagen es la ecografía, donde se muestra como masa sólida, mixta o quística según el primario. El componente sólido es heterogéneamente de iso a hiperecico. La formación de quistes apolillados se considera un rasgo característico, y también suelen tener importante vascularización. El uso de la tomografía además de diagnosticar la metástasis puede ser útil para caracterizar el primario y la afectación extraovárica. Se describe que el pronóstico puede mejorar en caso de tratamiento multimodal con quimioterapia y cirugía. Aunque esta presentación clínica de la neoplasia implica un mal pronóstico con una supervivencia total inferior al año.