

## P-547 - DOBLE AVULSIÓN MESENTÉRICA TRAS TRAUMATISMO ABDOMINAL CERRADO POR ACCIDENTE DE TRÁFICO

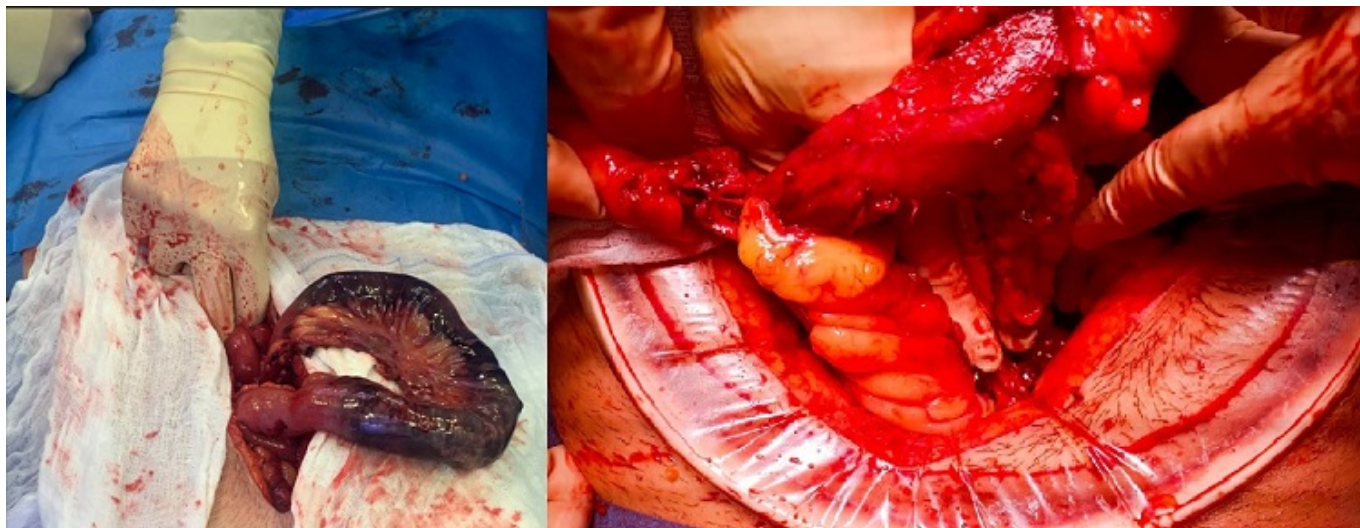
Llantero García, Ana; Aguas Blasco, Silvia; Andrés Ramírez, Jaime; Martínez Gallilea, María; García Tricio, Enrique; García Cacho, María Belen; Artaza Irigaray, Marta; Andrés Pérez, Serafín

Hospital San Pedro de la Rioja, Logroño.

### Resumen

**Introducción:** El trauma sigue siendo la principal causa de morbimortalidad en personas menores de 40 años. Las lesiones localizadas en el mesenterio después de un traumatismo abdominal cerrado son raras y de difícil diagnóstico y son causados principalmente por accidentes de tráfico, a menudo relacionado con el uso de cinturón de seguridad.

**Caso clínico:** Presentamos el caso clínico de un varón de 28 años sin antecedentes de interés que acude a urgencias tras accidente de tráfico frontal de alto impacto. Durante su llegada a urgencias se realiza una revisión primaria según el sistema ABCDE descartando lesiones graves que comprometan su vida. Permanece hemodinámicamente estable y presenta dolor en pelvis izquierda sin otra clínica acompañante. Se realiza *Body-TC*: como único hallazgo se identifica fractura sobre pala izquierda iliaca conminuta con hematoma pélvico asociado. Exploración abdominal sin hallazgos. Ingresos en observación con monitorización continuada. A las 20 horas de ingreso comienza con dolor abdominal y taquicardia. Se revalora por cirujano de guardia, presentando dolor abdominal difuso sin signos de peritonismo. Se realiza TC con contraste oral sin objetivar fugas de contraste con escasa cantidad de líquido libre y neumoperitoneo de nueva aparición. Se decide intervención quirúrgica urgente realizándose laparotomía exploradora objetivando hemoperitoneo 300 ml y avulsión del meso de intestino delgado que condiciona isquemia segmentaria de unos 15 cm de intestino delgado. Se revisa resto de cavidad abdominal objetivando otra avulsión a nivel de colon izquierdo con isquemia segmentaria y pequeña perforación sin salida de contenido intestinal. Se decide doble resección intestinal y anastomosis. El paciente evoluciona favorablemente sin complicaciones en el posoperatorio inmediato dándose de alta al 8º día de ingreso.



**Discusión:** Los traumatismos abdominales cerrados son responsables del 6-15% de todas las lesiones traumáticas. La frecuencia de lesiones del intestino delgado oscila entre el 5% y el 15%, las colónicas en torno al 5% mientras que las lesiones mesentéricas del intestino delgado se encuentran aproximadamente en el 5% de los pacientes después de un traumatismo abdominal cerrado. El diagnóstico clínico de la avulsión intestinal puede ser insidioso con clínica inespecífica, puede presentar un desafío para el cirujano. Debido a su potencial mortalidad y morbilidad, se debe mantener un alto índice de sospecha en personas con trauma abdominal cerrado por cualquier mecanismo de lesión. Es importante destacar que durante la intervención quirúrgica es importante revisar toda la cavidad abdominal para descartar lesiones asociadas como en este caso. El pronóstico va a depender del momento del diagnóstico, el retraso diagnóstico puede conllevar a peritonitis, sepsis, fallo multiorgánico y muerte por eso es muy importante un seguimiento exhaustivo de pacientes con traumatismo abdominal grave.