



# Cirugía Española



[www.elsevier.es/cirugia](http://www.elsevier.es/cirugia)

## P-561 - HEMOPERITONEO SECUNDARIO A LESIÓN ESPLÉNICA COMO COMPLICACIÓN INFRECUENTE DE LA COLONOSCOPIA. PRESENTACIÓN DE UN CASO Y REVISIÓN DE LITERATURA

Gorini, Ludovica; Gemio del Rey, Ignacio Antonio; Medina Velasco, Aníbal Armando; de la Plaza Llamas, Roberto; Ramiro Pérez, Carmen; Picardo Gomendio, María Dolores; Arellano González, Rodrigo; Sun, Wenzhong

Hospital Universitario Guadalajara, Guadalajara.

### Resumen

**Objetivos:** La lesión esplénica como complicación de una colonoscopia fue publicada por primera vez en 1974 por Wherry y Zehner. Desde entonces, solo existen centenares de casos reportados, haciendo de ella una complicación rara y, en muchas ocasiones, infradiagnosticada. Revisión sistemática de la bibliografía según normas PRISMA, a través de una búsqueda en PubMed utilizando la combinación: (Colonoscopy[Title/Abstract]) AND (splenic injury[Title/Abstract] OR rupture[Title/Abstract] OR laceration[Title/Abstract]) y filtrando los resultados publicados entre 1974 y 2022, en inglés y español. Se han excluido los resultados no pertinentes y se han incluido solo casos nuevos reportados, obteniendo un total de 138 publicaciones (*case report* y series de casos), por un total de 214 casos individuales.

**Caso clínico:** Paciente de 66 años sin antecedentes de interés, sufre un síncope asociado a dolor abdominal en las 24 horas posteriores a la realización de una colonoscopia diagnóstica. Asocia anemia de 7,8 puntos de hemoglobina. En la colonoscopia se realizaron dos polipectomías en colon ascendente y transversal y una biopsia de mucosa en ángulo hepático, sin incidencias inmediatas. Al acudir a urgencia, la paciente se encuentra hemodinámicamente estable y se realiza TC abdominal, en el que se objetiva hemoperitoneo difuso en relación con punto de sangrado activo a nivel esplénico. Se realiza esplenectomía laparotómica por inestabilidad hemodinámica de la paciente tras la realización del TC, recuperada en quirófano, recibiendo transfusión de 2 concentrados de hematíes. En el posoperatorio inmediato se transfunden 2 concentrados adicionales y la paciente es finalmente dada de alta tras 4 días de ingreso con evolución favorable. De forma ambulatoria se completa profilaxis posesplenectomía. Los posibles mecanismos lesionales detrás del daño esplénico en una colonoscopia se relacionan con la tracción ejercida sobre el ligamento esplenocólico, así como la presencia de adherencias posoperatorias en pacientes con antecedentes quirúrgicos. Otros factores propuestos son la formación de bucles por el colonoscopio y la excesiva presión externa ejercida para enderezarlo, así como la presencia de masas o pólipos en el ángulo esplénico, sin embargo, no se ha descrito relación con la resección/biopsia de estos. Muchos de los autores presentan la lesión esplénica como una complicación de diagnóstico tardío (desde las 24 horas hasta 10-15 días después de la realización de la colonoscopia) a pesar de esto, la morbimortalidad asociada es significativa. El síntoma asociado más frecuente es el dolor abdominal, seguido del dolor referido en hombro izquierdo, el mareo y el síncope. El tratamiento realizado es

mayoritariamente quirúrgico y urgente, aunque se han presentado manejos conservadores en caso de lesiones menores y tratamientos mínimamente invasivos como la embolización vascular. La transfusión sanguínea es una medida terapéutica realizada en la mayoría de los casos. La esplenectomía es el tratamiento quirúrgico de elección y el abordaje laparoscópico es una opción válida en pacientes estables.

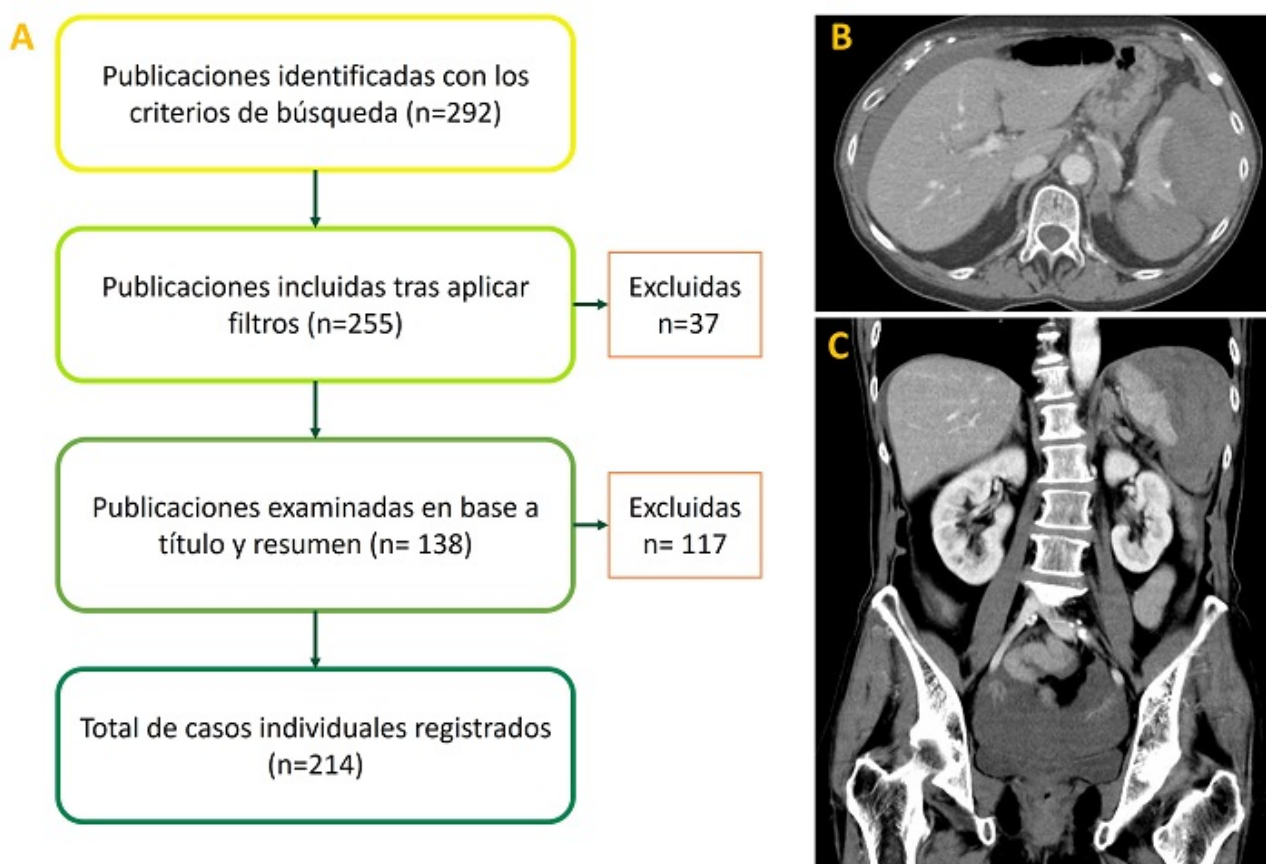


Imagen 1: (A) diagrama de flujo del proceso de revisión. (B y C) imágenes clave de TC abdomino-pélvico urgente.

**Discusión:** A pesar de su baja incidencia, la lesión esplénica debe ser tenida en cuenta en el contexto de la sospecha de una complicación relacionada con una colonoscopia reciente, siendo un escenario potencialmente urgente/emergente en el cual el manejo quirúrgico es determinante.