



Cirugía Española



www.elsevier.es/cirugia

P-563 - HERNIA ABDOMINAL TRAUMÁTICA TRAS COLISIÓN FRONTAL: REPORTE DE UN CASO

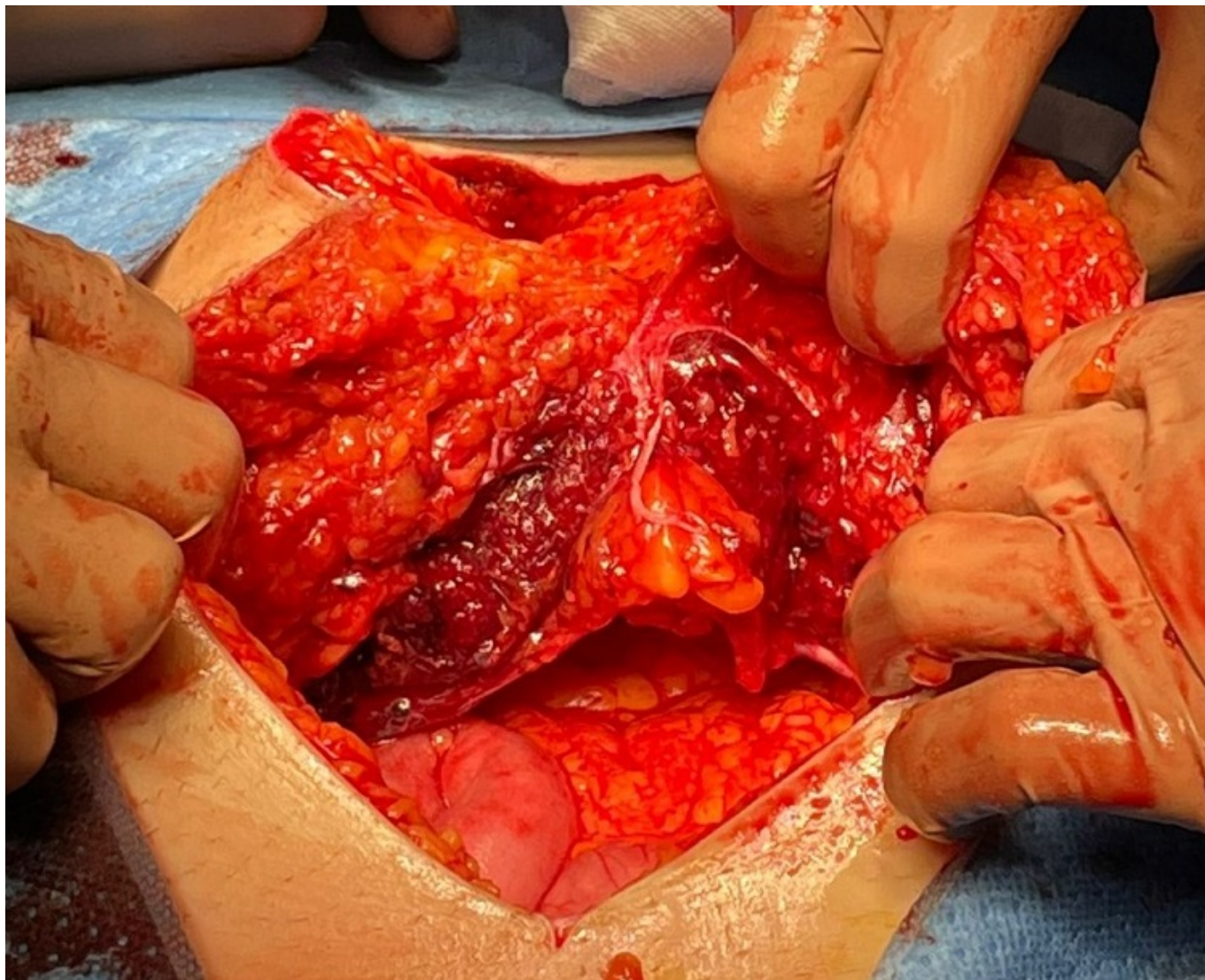
García Sánchez, Carlos Javier; Durán Muñoz Cruzado, Virginia; Anguiano Díaz, Gregorio; Aparicio Sánchez, Daniel; Martínez Casas, Isidro; Pareja Ciuró, Felipe

Hospital Universitario Virgen del Rocío, Sevilla.

Resumen

Objetivos: Descripción del manejo diagnóstico-terapéutico de un caso de hernia abdominal tras accidente automovilístico como parte del síndrome del cinturón de seguridad. Seguimiento prospectivo de evolución del paciente con recogida de imágenes intra y posquirúrgicas, bajo consentimiento del paciente.

Caso clínico: Paciente de 34 años que llega a servicio de urgencias trasladado por equipo de emergencias tras colisión múltiple de vehículos mientras ocupaba el asiento del copiloto, usando el cinturón de seguridad. A su llegada, el paciente inicialmente se mantiene estable hemodinámicamente, consciente y orientado, eupneico. Ante la estabilidad del paciente, se lleva a cabo TC de abdomen, que pone de manifiesto una gran eventración postraumática M4-5 L3-4 W3 sin signos de sangrado activo. En las horas siguientes el paciente sufre un deterioro clínico con inestabilidad, ante lo que se indica laparotomía urgente, con sección completa de vientres musculares del recto del abdomen a nivel de la línea arcuata, una desinserción completa de musculatura oblicua de la cresta iliaca, así como una sección completa del colon a nivel de la unión rectosigmoidea, sin sangrado activo. Debido a la inestabilidad inicial del paciente, se lleva a cabo cirugía de control de daños, con *packing*, resección de cabos de sección del colon abandonando cabos, y colocación de sistema de presión negativa abierta (Abthera®) con malla de tracción fascial en T, anclada a vientres musculares y musculatura oblicua seccionados para evitar retracción de los mismos. El cierre definitivo fue diferido al 4º día posoperatorio tras dos revisiones quirúrgicas debido a persistencia de inestabilidad, llevando a cabo anastomosis colorrectal y reconstrucción de pared abdominal: TAR bilateral con colocación de malla Bio-A en región lateral derecha debido a pérdida de peritoneo a este nivel y colocación de malla de polipropileno. La malla requirió fijación a cresta iliaca a ambos lados debido a la desinserción de la musculatura oblicua a este nivel. El paciente fue dado de alta el 52º día posoperatorio tras ingreso prolongado en UCI por neumonía asociada a ventilación mecánica por *Aspergillus*, así como fijación de fracturas a nivel de ambos fémures. Desde el punto de vista abdominal, destaca como complicación una dehiscencia de la herida con exposición de malla, que ha sido resuelta con curas por segunda intención.



Discusión: El manejo de las hernias traumáticas aún es tema de controversia en cuanto al momento óptimo en el que hacer la reparación definitiva del defecto. La actitud urgente vs. diferida debe ser tomada en base a la estabilidad del paciente, así como las lesiones asociadas en el traumatismo.