



## P-568 - HERNIA INTERNA INUSUAL EN PACIENTE CON BYPASS GASTROYEYUNAL

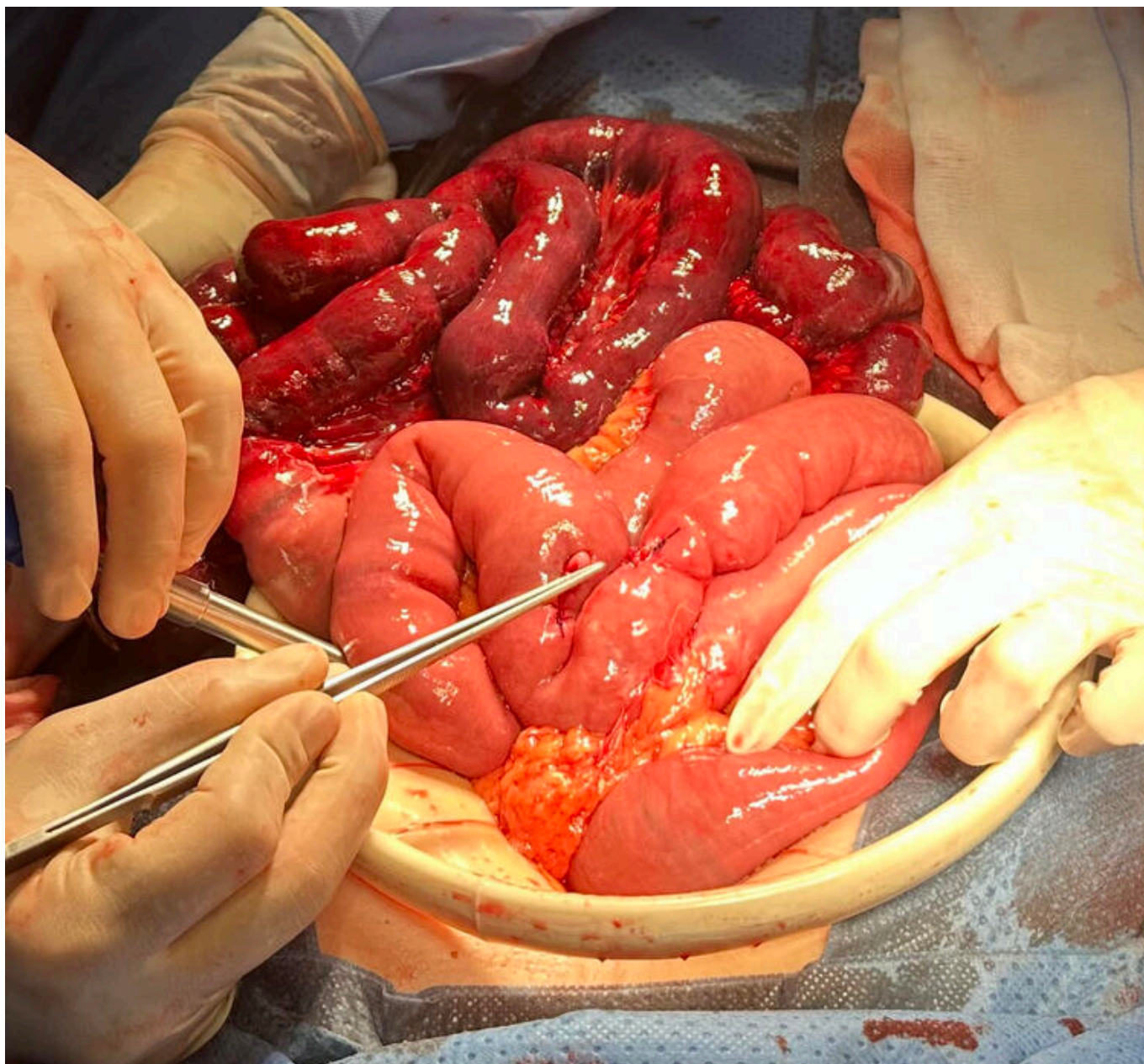
Camarasa Pérez, Ángel; Hernández Alonso, Ricardo; Vila Zárata, Cristina; De Armas Conde, María; Vilela Ferrer, Irene; García Niebla, Jennifer; Pérez Álvarez, Antonio; Barrera, Manuel Ángel

Hospital Universitario Nuestra Señora de la Candelaria, Santa Cruz de Tenerife.

### Resumen

**Introducción:** La hernia interna es una complicación potencialmente grave de la cirugía de la obesidad. Es la complicación tardía más frecuente en este tipo de pacientes, apareciendo en hasta en el 6% del total y a los 2 años de media desde la cirugía, sin embargo también pueden aparecer en el posoperatorio reciente. El cirujano debe tener alta sospecha ante clínica de dolor abdominal, ya sea agudo e intenso o intermitente y tipo cólico, por lo que es conveniente la revisión mediante TC y un bajo umbral para realizar una cirugía de revisión. Presentamos un caso de una paciente con una hernia interna secundaria a una fístula enteroentérica entre el pie de asa poco habitual.

**Caso clínico:** Mujer de 54 años, testigo de Jehová, intervenida de *bypass* gastroyeyunal (2014) y de una plastia abdominal (2017). Acude a urgencias por dolor abdominal de 3 horas de evolución de inicio brusco localizado en epigastrio asociado a vómitos. A la exploración destaca defensa abdominal generalizada, y leucocitosis con neutrofilia en el análisis sanguíneo. Se realiza TAC con hallazgos compatibles con hernia interna de intestino delgado con signos de isquemia intestinal. En la intervención quirúrgica urgente se evidencia un trayecto fistuloso entre el asa común, inmediatamente distal a la anastomosis, y los últimos centímetros distales del asa biliar. Se conformaba un ojal de 3 centímetros de diámetro por el que se herniaron 3,5 metros de asas común con signos de isquemia. Durante la intervención la paciente se mantuvo hemodinámicamente inestable con necesidad de aminas, por lo que se realizó una cirugía de control de daños. A las 48 horas la paciente presentaba una hemoglobina de 6,5 mg/dL y estabilidad hemodinámica, por lo que se realiza el *second-look*. Se constata buena perfusión del resto de intestino con verde de indocianina y se realiza anastomosis mecánica laterolateral isoperistáltica entre los cabos abandonados el asa común, sumando 165 cm en total de intestino distales al pie de asa. Al tercer día posoperatorio precisa de una nueva intervención quirúrgica por evisceración contenida, la cual se resuelve con cierre de fascia abdominal mediante puntos en X de monofilamento no reabsorbible. El posoperatorio evolucionó lento pero favorable, con respiración espontánea al tercer día de la última cirugía, antibioterapia según cultivos de líquido peritoneal que se retiran a las dos semanas y tolerancia a la dieta oral. Es dada de alta a domicilio tras 21 días de estancia hospitalaria con hemoglobina de 9 mg/dL.



**Discusión:** Según lo descrito en la literatura, las hernias internas en estos pacientes son, en su gran mayoría, consecuencia de los defectos quirúrgicos en el mesenterio: mesocolon, hernia de Petersen, etc. Sin embargo, es menos habitual una hernia interna secundaria a un trayecto fistuloso a nivel del pie de asa. En este caso podemos encontrar la posible causa en el punto de sujeción de la anastomosis o bien en el propio traumatismo de la cirugía. Otro de los datos destacables es la limitación terapéutica que supuso la negación de la paciente al soporte hematológico.