




# Cirugía Española



[www.elsevier.es/cirugia](http://www.elsevier.es/cirugia)

## P-571 - INVAGINACIÓN INTESTINAL EN EL ADULTO COMO CAUSA INFRECUENTE DE OBSTRUCCIÓN MECÁNICA

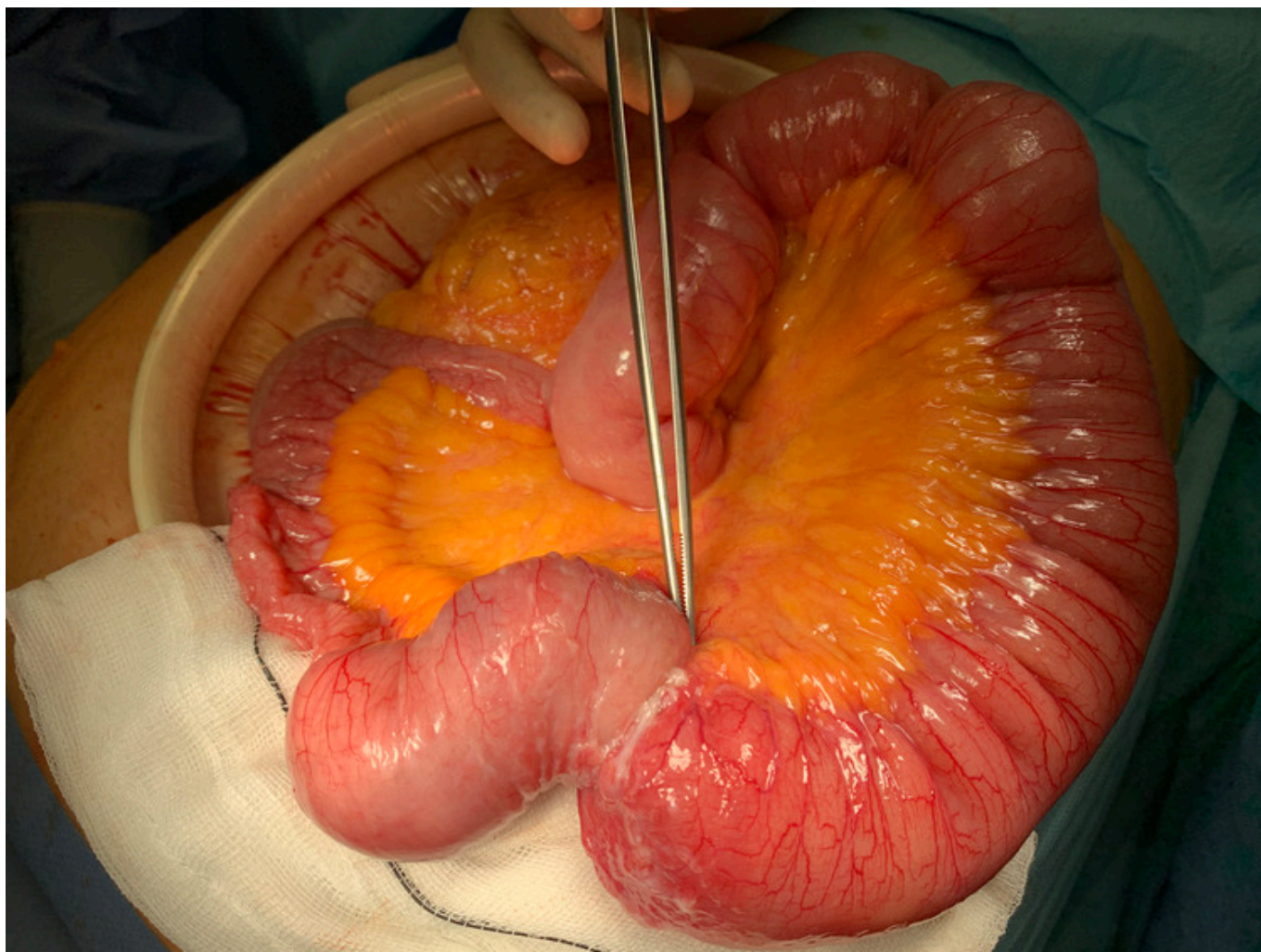
*Batista Castillo, Rodolfo Manuel; Martínez Alarcón, Raquel; Montserrat Martí, Angelina; Carbajo Ferre, Eva Maria; García Rodríguez, Maria Placeres; Sevilla Mico, Silvia; Pamies Tomas, Juan Jose*

*Fundació Hospital de Sant Pau i Santa Tecla, Tarragona.*

### Resumen

**Introducción:** La invaginación intestinal consiste en la introducción de un segmento de intestino y su mesenterio en el interior del asa contigua distal. En una entidad frecuente y habitualmente idiopática en el niño; sin embargo, en el adulto es una patología poco habitual (5% del total de las invaginaciones, pico de edad: 30-50 años), a menudo manifestada con síntomas inespecíficos crónicos o subagudos, como dolor abdominal intercurrente secundario a una invaginación parcial o que se reduce espontáneamente, pero puede también instaurarse de manera aguda si existe una obstrucción intestinal mecánica completa. Otros síntomas acompañantes podrían ser náuseas, vómitos, sangrado intestinal, distensión abdominal, constipación o masa palpable. Suele ser secundaria a una lesión orgánica subyacente, siendo infrecuente la etiología idiopática.

**Caso clínico:** Se trata de una mujer de 61 años de edad con antecedentes patológicos de fibroadenoma mamario, bocio multinodular normofuncionante, prótesis de cadera izquierda, que acude a urgencias por un cuadro clínico caracterizado por epigastralgia de tres meses de evolución, que empeora con la ingesta, asociado a distensión abdominal y estreñimiento. A la exploración física se aprecia dolor y distensión centroabdominal. Se realizan pruebas complementarias; analítica sanguínea que muestra discreto aumento de proteína C reactiva; radiografía abdominal en decúbito supino en que se aprecia dilatación de intestino delgado en hemiabdomen superior; tomografía axial computarizada que informa importante dilatación de asas de intestino delgado con imagen en diana intraluminal asociado a invaginación y edema del tejido graso mesentérico. Ante la sospecha por imágenes de una invaginación intestinal y con un objetivo diagnóstico-terapéutico, se decidió el abordaje quirúrgico mediante laparotomía exploratoria que corrobora una oclusión intestinal mecánica secundaria a intususcepción de un segmento de 5 centímetros (cm) de yeyuno; se procede a resección intestinal con márgenes adecuados y anastomosis laterolateral mecánica anisoperistáltica. Correcta evolución posoperatoria, siendo alta hospitalaria al sexto día. El informe definitivo de anatomía patológica describe una invaginación intestinal polipoide de 4,3 × 3,3 cm, con ulceración superficial, edema e inflamación crónica y márgenes de resección sin alteraciones.



**Discusión:** La invaginación intestinal es un diagnóstico a considerar en pacientes con dolor abdominal recurrente, a pesar de ser una rara causa de este en adultos; su etiología incluye formas idiopáticas y otras condiciones menos frecuentes como adherencias, hiperplasias linfoides, fibrosis quística, esclerodermia, enfermedad celíaca, enfermedad inflamatoria intestinal y cuerpos extraños. Los tumores son la causa más frecuente de invaginación intestinal en adultos; entre los tumores benignos destacan los pólipos (lipomas, hamartomas, leiomiomas, neurofibromas, adenomas inflamatorios), o el divertículo de Meckel; entre los malignos, las metástasis, linfomas, sarcomas o melanomas. La sintomatología es inespecífica y el diagnóstico es sobre la base de pruebas de imagen. El manejo es generalmente quirúrgico.