



P-572 - ISQUEMIA INTESTINAL MASIVA SECUNDARIA A HERNIA DEL ESPACIO DE PETERSEN COMPLICADA

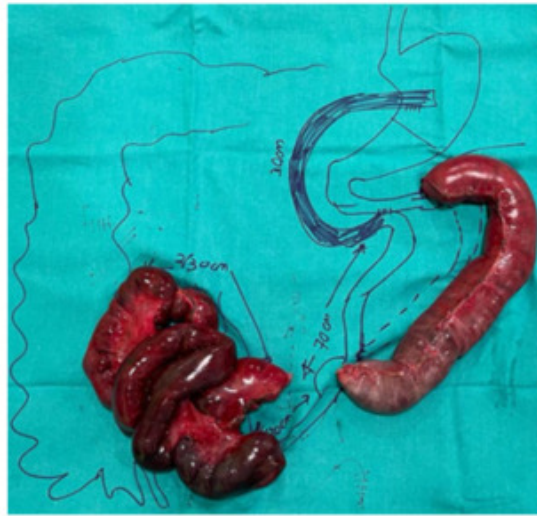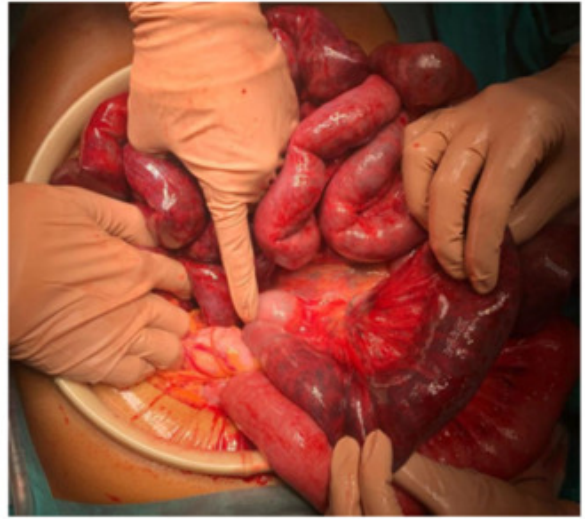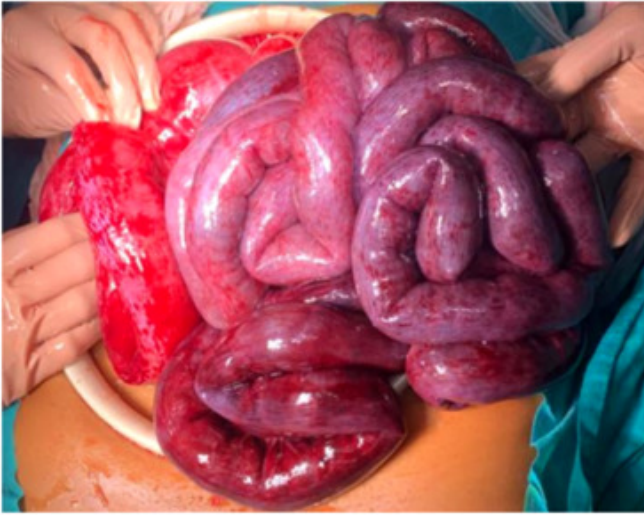García Aguilar, Natalia; Escalera Pérez, Raquel; García Muñoz, Patricia; Martín Arroyo, Silvia; Medina Achirica, Carlos

Hospital del S.A.S. de Jerez de la Frontera, Jerez de la Frontera.

Resumen

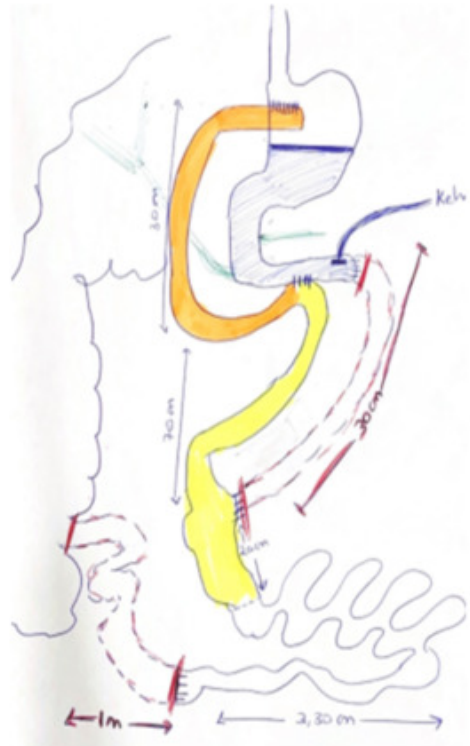
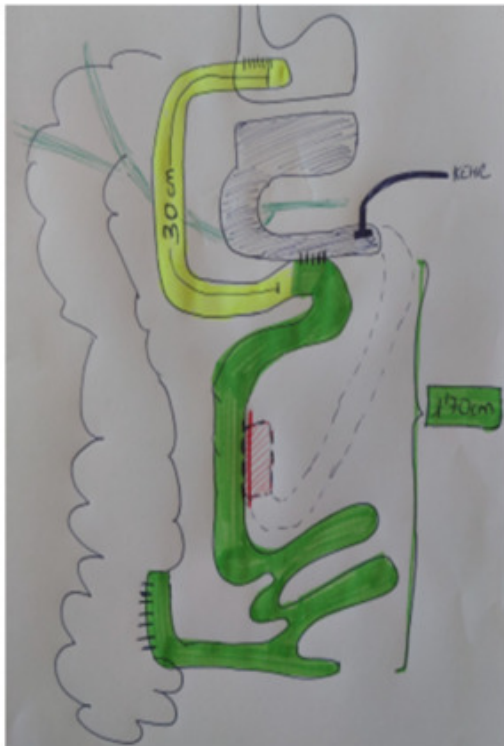
Introducción: La hernia del espacio de Petersen (HP) es una rotación de asas intestinales a través del defecto originado entre mesocolon transversal, retroperitoneo y el mesenterio del asa alimentaria tras cirugía bariátrica. Su frecuencia varía entre el 1%-4%, y está aumentando con el crecimiento exponencial de la cirugía laparoscópica de *bypass* gástrico. Suelen aparecer durante los 3 primeros años tras la intervención, periodo de mayor pérdida de grasa. En pacientes con sospecha de HP se puede recurrir a la laparoscopia exploradora, dado el riesgo de necrosis y la necesidad absoluta de un diagnóstico e intervención temprana.

Caso clínico: Mujer de 38 años intervenida hace 4 años de cirugía bariátrica, con *bypass* gástrico y reconstrucción en Y de Roux. En Urgencias, clínica de dolor refractario, distensión abdominal, vómitos hemáticos y tendencia al sueño. Varias horas después, asociaba signos de inestabilidad hemodinámica con necesidad de fluidoterapia. Se iniciaron medidas de soporte: analgesia, fluidoterapia y antibioterapia. Se realiza TAC de abdomen, en el que se evidencia hernia interna transmesentérica complicada con signos de sufrimiento de asas. 1º Cirugía: HP con volvulación e hipoperfusión del asa biliopancreática desde el ángulo de Treitz y del asa común. Se realiza devolvulación. Posterior resección 30 cm (desde Treitz hasta pie de asa) y 1 m de ileon distal (asa común). Anastomosis del asa alimentaria a unos 30 cm de la gastroentero, a la 3ª porción duodenal con tubo Kehr descompresivo a nivel del cierre de Treitz. Se deja la parte remanente intestinal sin anastomosar para un segundo tiempo, cerrada con el objetivo de lograr una delimitación mayor de la necrosis. Primeras 48 horas en UCI: Fluidoterapia intensiva asociada a fármacos vasoactivos. Mejoría clínica y analítica. 2º Cirugía a las 48 h: se observa necrosis transmural con recuperación de 1 m de intestino delgado. Por tanto, se decide resección 2 m necrosados restantes del asa común. Anastomosis ileoileal manual. Anastomosis ileocólica del asa común restante al ciego. Y se mantuvo Kehr. Posoperatorio con evolución lenta pero favorable. Colección intraabdominal en el 15º día de ingreso, resuelta con manejo conservador. Dada de alta a los 26 días de ingreso sin incidencias tras retirada del Kehr.



Primera cirugía

Segunda cirugía



Discusión: La hernia interna tras cirugía bariátrica es una complicación poco frecuente, siendo el espacio de Petersen el que se afecta con más frecuencia. Se recomienda el cierre sistemático de todos los defectos mesentéricos, aunque este acto no elimine por completo la aparición de hernias. Se debe descartar la presencia de este cuadro ante pacientes con *bypass* gástrico y clínica obstructiva, y en caso de alta sospecha clínica con pruebas complementarias poco concluyentes, recurrir a la cirugía exploradora urgente.