



# Cirugía Española



[www.elsevier.es/cirugia](http://www.elsevier.es/cirugia)

## P-573 - LA APENDICITIS AGUDA: UN CLÁSICO QUE NO DEJA DE SORPRENDER

*Bajawi Carretero, Mariam; Catalan Garza, Vanesa; López López, Antonio; Picardo Gomendio, Maria Dolores; Gorini, Ludovica; Arellano González, Rodrigo; Sun, Wenzhong; de la Plaza Llamas, Roberto*

*Hospital Universitario de Guadalajara, Guadalajara.*

### Resumen

**Introducción:** La apendicitis granulomatosa es una causa poco frecuente de apendicitis aguda. Es más frecuente en adultos y tiende a desencadenarse por una infección, o puede estar relacionado con una patología inflamatoria crónica. Sin embargo, algunos casos se pueden considerar idiopáticos.

**Caso clínico:** Presentamos el caso de una paciente mujer de 32 años con antecedentes de hepatitis autoinmune, que acude a urgencias por dolor abdominal en fosa iliaca derecha de 3 días de evolución. Los hallazgos analíticos y ecográficos apuntan hacia una apendicitis aguda, por lo que se decide laparoscopia urgente. Hallando apéndice muy engrosado en toda su trayectoria, especialmente en el tercio proximal. Además de engrosamiento del polo cecal y de parte distal del íleon terminal. Ante la ausencia de sensación háptica se decide conversión a laparotomía, confirmándose los hallazgos, además de apéndice de consistencia dura, que mide 7,5 × 3,5 cm, con superficie de aspecto congestivo pero la serosa se encuentra aparentemente intacta (fig. 1-A). También se pueden observar abundantes adenopatías aumentadas de tamaño en mesoapéndice, la raíz del mesenterio y epiplón mayor, que se biopsian (fig. 1-B). No se observa carcinomatosis ni lesiones hepáticas. En el momento se sospecha un proceso neofornativo, no obstante se decide realizar la resección más conservadora posible, siendo esta una apendicectomía, pendiente de los resultados histológicos de cara a una posible resección más amplia. Desafortunadamente, dado el importante engrosamiento que incluye la válvula ileocecal, la apendicectomía no se puede realizar con margen de seguridad, por lo que realiza resección ileocecal. La paciente es dada de alta el 3º día posoperatorio, sin incidencias. En la anatomía patológica se identifica apéndice cecal que muestra presencia de granulomas no necrotizantes rodeados de linfocitos. Ganglio linfático con linfadenitis granulomatosa con granulomas no necrotizantes. No se identifican microorganismos. En consultas externas se realizan pruebas para despistaje de múltiples causas como infecciones por Yersinia, Tuberculosis, etc, y patologías crónicas como sarcoidosis y enfermedad de Crohn. Sin poder demostrar una causa clara. Tras un año de seguimiento la paciente se encuentra asintomática.

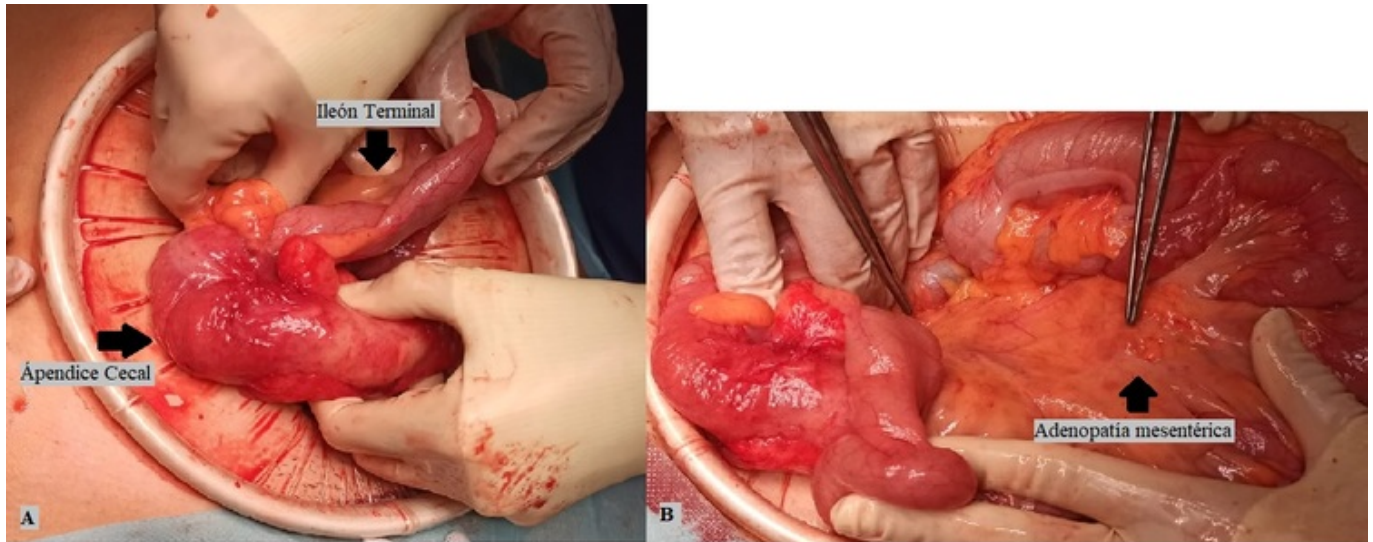


Figura (1): Apendicitis Granulomatosa

**Discusión:** La importancia de exponer este caso deriva de varias cuestiones, en primer lugar, la apendicitis granulomatosa es una causa poco común de apendicitis que hay que tener en cuenta ante el hallazgo de una apéndice muy aumentada de tamaño. En segundo lugar, ante la sospecha de un proceso neoplásico en el apéndice, en una situación de cirugía de urgencias, y sin la disponibilidad de confirmación histológica intraoperatoria, es aconsejable realizar una resección lo más conservadora posible, siempre y cuando se asegure un margen macroscópico, dado que puede resultar ser una patología benigna. En tercer lugar, ya con el diagnóstico de apendicitis granulomatosa, es imperativo realizar un estudio exhaustivo para descartar las posibles causas subyacentes, antes de etiquetar el caso como idiopático, además se recomienda un seguimiento a largo plazo, por la posibilidad de debut posterior de enfermedades sistémicas relacionadas.