

## P-574 - LACERACIÓN DEL MESENTERIO SIN ANTECEDENTE TRAUMÁTICO

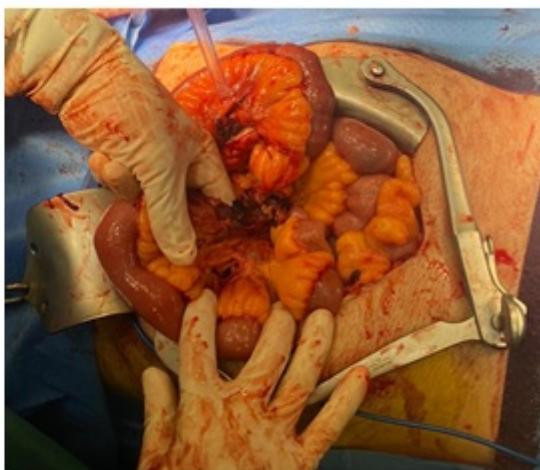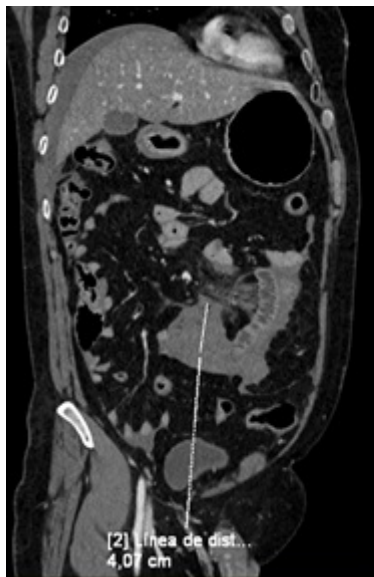
Font, Meritxell; Güell, Mercè; Guàrdia, Natàlia; Caraiman, Malina; Pardo, Sara; Guariglia, Claudio Antonio; Osorio, Alexander Leonel; Collera, Pablo

ALTHAIA Xarxa Assistencial de Manresa-Fundació Privada, Manresa.

### Resumen

**Introducción y objetivos:** Se presenta un caso clínico de laceración del mesenterio yeyunal sin antecedente traumático.

**Caso clínico:** Paciente de 49 años, sin antecedentes relevantes, que acude a urgencias por dolor abdominal epigástrico intenso de 4 h de evolución que lo despierta y que ha ido aumentando de intensidad, acompañado de náuseas. Niega sintomatología en días previos, tampoco toma de AINE o antecedentes traumáticos. En la exploración abdominal tiene un abdomen blando y depresible, doloroso en epigastrio e hipocondrio derecho, sin defensa, Murphy negativo. Analíticamente destaca una leucocitosis de 30.900 con proteína C reactiva de 5 y hemoglobina de 14,2. Ante la sospecha de posible colecistitis aguda se solicita ecografía abdominal que lo descarta pero informa de líquido abdominal libre. Por mal control del dolor, se solicita TC abdominal que muestra una masa mesentérica a nivel epigástrico de 4 × 4 cm y en el margen inferior un asa de intestino delgado que no capta contraste, que podría corresponder a un asa isquémica con hemoperitoneo (líquido libre en nivel pélvico, perihepático, periesplénico). Por lo que se indica cirugía urgente. Se realiza laparotomía media donde se objetiva laceración del mesenterio del yeyuno y hemoperitoneo de 1,5 L, requiriendo resección intestinal de 15 cm de yeyuno y se realiza anastomosis termino-terminal. El posoperatorio cursa sin incidencias, requiriendo transfusión de 2 concentrados de hematíes por descenso de hemoglobina que presenta durante la intervención (Hb 7,6). Por buen control evolutivo se decide alta en el 7º día posoperatorio.



**Discusión:** Las lesiones de mesenterio prácticamente siempre se han relacionado con un antecedente traumático por mínimo que sea. Aunque los casos más habituales son debidos a accidentes de tráfico debido al proceso de compresión, aceleración y deceleración; la curiosidad del caso presentado, es que no existe ningún traumatismo abdominal previo. En la literatura no se han descrito casos de lesión espontánea del mesenterio y solamente hay algunos casos puntuales de roturas espontáneas o debido a aneurismas de arterias omentales como causas poco habituales de hemoperitoneo. Las lesiones del mesenterio son una causa infrecuente de hemoperitoneo, con dificultad para su diagnóstico, lo que implica diagnóstico tardío con elevada morbimortalidad ya que clínicamente no presenta signos ni síntomas guía y a menudo se pueden camuflar por otros síntomas debidos a otras lesiones concomitantes. Por lo que es necesaria la valoración continuada del paciente y tener sospecha clínica. Por tomografía puede presentarse de formas distintas, como extravasación de contraste, líquido libre, lesión de los vasos mesentéricos o como alteración grasa o hematoma del mesenterio, o alteración de la pared del intestino (discontinuidad, hematoma, no captación de contraste). Las lesiones pequeñas del mesenterio con estabilidad radiológica y que presentan una evolución clínica favorable, se pueden tratar de forma conservadora. En el momento que hay compromiso vascular o sospecha del mismo o lesión de órgano sólido, indudablemente la cirugía es mandatoria.