

## P-576 - LESIÓN DUODENAL Y DE VENA CAVA INFERIOR SECUNDARIA A TRAUMATISMO PENETRANTE. A PROPÓSITO DE UN CASO

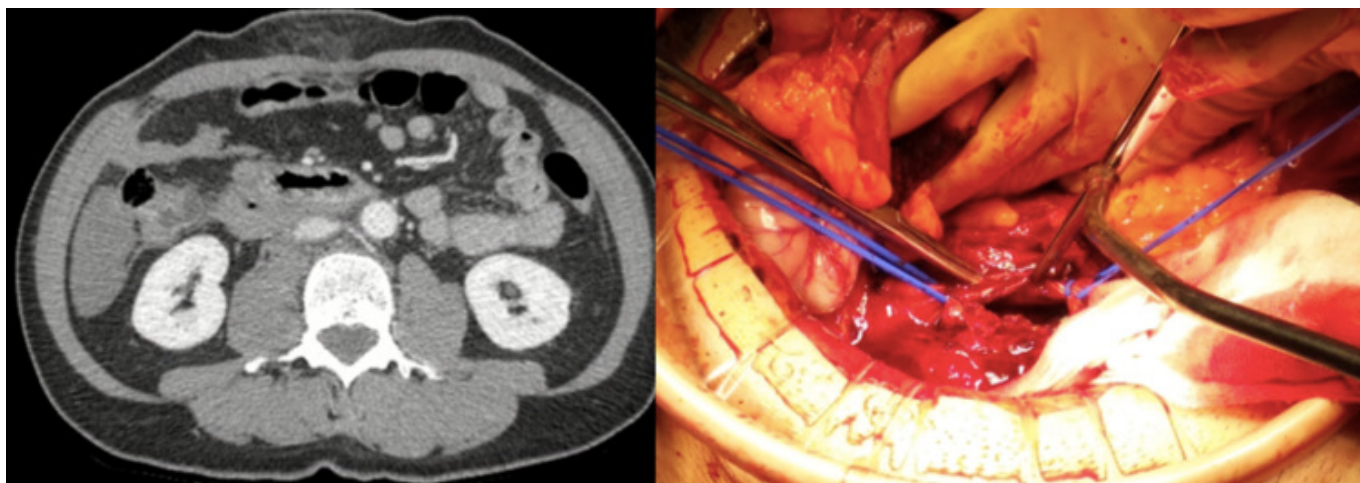
Abellán Fernández, Jorge; Maraños-Azulay, Raquel; Soto, Ana; Orti Rodríguez, Rafael; De Armas Conde, María; Barrera Gómez, Manuel Ángel

Hospital Ntra. Sra. de la Candelaria, Santa Cruz de Tenerife.

### Resumen

**Introducción:** La presencia de lesiones en el retroperitoneo generalmente empeora el pronóstico en la patología traumática, siendo la región anatómica con mayor tasa de mortalidad (20-66%). Uno de los órganos más afectados es el duodeno (3,7-5%), siendo la segunda porción duodenal la más afectada, y la lesión vascular más frecuentemente asociada por traumatismo penetrante es la vena cava inferior (VCI), que representa el 30-40% de todas las lesiones vasculares intraabdominales. Presentamos el caso de un paciente con intento autolítico, con lesión duodenal y de la VCI, así como su manejo quirúrgico.

**Caso clínico:** Varón de 58 años con antecedente personal de depresión trasladado en ambulancia medicalizada tras intento autolítico con arma blanca (cuchillo de 20 cm de largo y 5 cm de ancho). Se evaluó al paciente de acuerdo con el algoritmo Advanced Trauma Life Support (ATLS). La tensión arterial era inicialmente 90-60 mmHg, que remontó a 125-70 mmHg tras sueroterapia, con frecuencia cardíaca normal y saturación 100%. No presentó pérdida de conocimiento, Glasgow 15/15. Presentaba una lesión incisional epigástrica con molestia a la palpación, sin defensa ni peritonismo. Analíticamente tenía una hemoglobina de 10,4 g/dl, con coagulación normal, pH 7,25 y ácido láctico 3,1 mmol/L. Dada la estabilidad hemodinámica, se realizó una tomografía computarizada (TC) con contraste intravenoso, que reveló un trauma abdominal epigástrico penetrante de 4 cm de profundidad con un coágulo adherido con signos de perforación duodenal y hemoperitoneo. Se decidió intervención quirúrgica urgente mediante laparotomía, observándose un gran hematoma retroperitoneal y perforación tanto en la cara anterior como posterior, tanto de la rodilla duodenal como de la VCI. Se realizó la maniobra de Cattell-Braasch y se abrió el hematoma retroperitoneal. La perforación duodenal se suturó con puntos sueltos, así como la VCI infrarrenal, previo control vascular proximal y distal mediante pinza de Satinsky, con un tiempo de cava colapsada de 8 minutos. El paciente presentó una buena evolución, siendo dado de alta al 6º día posoperatorio.



**Discusión:** Las lesiones retroperitoneales traumáticas suelen ocurrir en el contexto de un paciente politraumatizado, siendo la VCI y el duodeno los órganos más afectados, con las mayores tasas de mortalidad. Los síntomas más frecuentes son el dolor y la distensión abdominal, aunque hasta un 8% de los pacientes permanecen asintomáticos. El objetivo del manejo quirúrgico se basa en 3 puntos: controlar la hemorragia, la contaminación gastrointestinal y revisar la cavidad abdominal con fines diagnósticos. El abordaje de la región inframesocólica requiere la maniobra de Cattle-Braasch, que facilita la evaluación sobre la vena porta y la VCI, además de la visualización de las 4 porciones duodenales. En lesiones duodenales grado II según la Asociación Americana para la Cirugía del Trauma (AAST), disrupción < 50% de la circunferencia, está aceptada la sutura primaria con monofilamento. En lesiones de la VCI infrarrenal en un paciente estable, se puede obtener control vascular proximal y distal y, si la laceración está claramente definida, realizar una venorrafia.