

P-589 - PERFORACIÓN COLÓNICA TRAS COLONOSCOPIA: ABORDAJE MÍNIMAMENTE INVASIVO

Martínez-Galilea, María; García Tricio, Enrique; Martín Ramos, Yolanda; Llantero García, Ana; Andrés Pérez, Serafin; García Tejero, Aitana

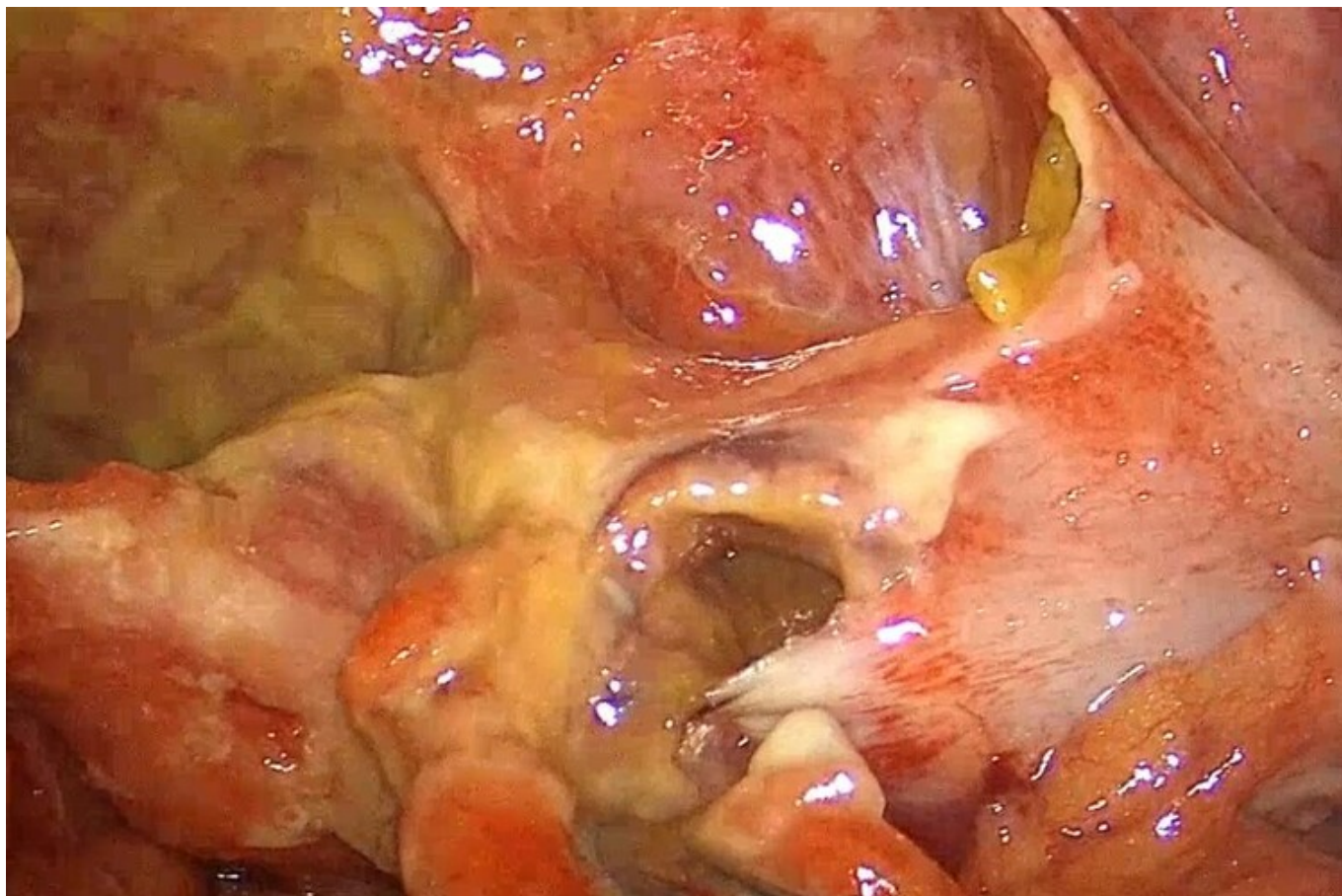
Hospital San Pedro de la Rioja, Logroño.

Resumen

Introducción: Gracias al avance en la cirugía mínimamente invasiva, el abordaje laparoscópico es cada vez más utilizado y actualmente debe ser considerado una técnica segura y factible para el manejo de la perforación colónica tras colonoscopia.

Caso clínico: Paciente mujer de 52 años con antecedentes de EPOC moderado, acude a urgencias por dolor abdominal tras realización de colonoscopia por rectorragia hacía tres días. Durante el procedimiento se había realizado polipectomía de tres pólipos en colon descendente y sigma. Presenta una exploración con dolor y defensa abdominal generalizada; y una analítica con elevación de reactantes de fase aguda. Se realiza TC abdominal que objetiva neumoperitoneo y líquido libre secundario a perforación sigmoidea. Ante los hallazgos se decide intervención quirúrgica urgente. Se realiza la intervención vía laparoscópica, objetivando peritonitis fecaloidea en los cuatro cuadrantes y perforación de aproximadamente 2 cm en colon descendente. Se realizan lavados exhaustivos de cavidad abdominal y se coloca drenaje tipo Penrose en Douglas. Posteriormente se realiza colostomía exteriorizando la perforación a través del trócar. La paciente evoluciona favorablemente en el posoperatorio asociando piperacilina-tazobactam, siendo dada de alta al 7º día posoperatorio. Actualmente la paciente se encuentra en lista de espera para cierre de colostomía. La perforación intestinal secundaria a colonoscopia es una complicación infrecuente pero grave asociada a una elevada morbimortalidad. Se presenta con mayor frecuencia en procedimientos terapéuticos y la localización más frecuente es el sigma, al tratarse de una zona más tortuosa y de difícil paso. Uno de los aspectos más importantes es el periodo de tiempo entre el diagnóstico y el tratamiento, ya que su retraso aumenta la mortalidad hasta un 25%. Tradicionalmente, la laparotomía era la vía de abordaje de elección, sin embargo, la cirugía laparoscópica permite realizar una inspección cuidadosa del colon, evaluar la presencia de peritonitis, así como toma de muestras para cultivo y lavados de la cavidad peritoneal. Entre sus ventajas también destacan la realización de incisiones más pequeñas, la disminución del dolor posoperatorio proporcionando una recuperación más rápida y con menor morbilidad. Asimismo, a largo plazo, la cirugía laparoscópica disminuye la tasa de eventración y el síndrome adherencial, facilitando la cirugía posterior de reconstrucción intestinal. Ante la imposibilidad de completar el procedimiento laparoscópico, la conversión a cirugía abierta debe ser siempre considerada. Existen diferentes técnicas quirúrgicas en función de los hallazgos intraoperatorios, como la sutura primaria, colostomía por exteriorización de la perforación y resección colónica con o sin anastomosis primaria o estoma. La exteriorización

de la perforación, como presentamos en nuestro caso, está indicada en casos de contaminación peritoneal extensa y cuando ha pasado más de 24h tras la colonoscopia.



Conclusiones: En una situación de estabilidad clínica y hemodinámica, el manejo laparoscópico de las perforaciones de colon en un centro con el equipo y la experiencia adecuada es posible, seguro y con resultados satisfactorios para el paciente.